

“Tornillo de compresión en Fractura simple de sínfisis mandibular en el Servicio de Cirugía Maxilo Facial Hospital Dr. Roberto Calderón Gutiérrez Octubre a Diciembre del 2015.”

UNIVERSIDAD NACIONAL AUTÓNOMA DE NICARAGUA.

UNAN-MANAGUA.

Facultad de Medicina

HOSPITAL ESCUELA DR. ROBERTO CALDERÓN G.



“Tornillo de compresión en Fractura simple de sínfisis mandibular en el Servicio de Cirugía Maxilo Facial Hospital Dr. Roberto Calderón Gutiérrez Octubre a Diciembre del 2015.”

Tesis para optar al título de:

CIRUJANO ORAL Y MAXILOFACIAL

Autor: Dra. Darling de los Angeles Armas Lacayo.

Cirujano-Dentista.

Tutor: Dr. Edmundo Guerrero.

Especialista en Cirugía Oral y Maxilofacial.

Asesor metodológico: Dr. Pedro Joaquín Leiva López

Médico. Epidemiólogo.

15 Febrero 2016

INDICE

DEDICATORIA

AGRADECIMIENTO

OPINION DEL TUTOR

RESUMEN

I. INTRODUCCIÓN	7
II. ANTECEDENTES	9
III. JUSTIFICACION	12
IV. PLANTEAMIENTO DEL PROBLEMA	13
V. OBJETIVOS	14
VI. MARCO TEÓRICO	15
VII. MATERIAL Y MÉTODO.....	40
7.1 TIPO DE ESTUDIO	40
7.2 ÁREA DE ESTUDIO	40
7.3 PERÍODO	40
7.4 UNIDAD DE ANALISIS	40
7.5 CRITERIOS DE INCLUSIÓN	40
7.6 CRITERIOS DE EXCLUSIÓN	41
7.7 PROCEDIMIENTO	41
7.8 OBTENCION DE LA INFORMACION	41
7.9 VARIABLES	42
7.10 OPERACIONALIZACION DE LAS VARIABLES	44

7.11 ANALISIS DE DATOS	49
7.12 CONSIDERACIONES ETICAS	50
VIII. DESCRIPCION DE LOS RESULTADOS	51
IX. DISCUSION DE LOS RESULTADOS	59
X. CONCLUSIONES	63
XI. RECOMENDACIONES	64
XII. BIBLIOGRAFIA	65
XIII. ANEXOS	69

DEDICATORIA

A Dios por darme vida, salud y fortaleza para poder realizarme como especialista.

A ti papa que aunque no estés conmigo fuiste mi ejemplo a seguir, nunca pensé que tú algún día te fueras de esta vida, sucedió tan rápido que no tuve tiempo de despedirme; gracias por tus sabios consejos, tu amor incondicional y tu esfuerzo hecho para que yo pudiera cumplir mis metas propuestas. Papa te amo mucho desearía que estuvieras a mi lado en estos momentos, pero sé que eso no ya no es posible tu ausencia duele y cala mi corazón; yo sé que desde lo alto me miras y te encuentras feliz por este nuevo logro. Siempre estarás en mi corazón y en mi mente.

A ti mama que has sido mi fortaleza me has dado fuerza cuando me siento desvanecer. Me has enseñado a salir adelante y luchar por mis metas, te amo con todo mi corazón y pido a Dios que no te aparte de mi vida.

A mi esposo por estar siempre a mi lado, por tu apoyo, tu comprensión y darme ánimos en todo momentos, gracias por darme la dicha de tener una familia y criar juntos a nuestras bellas hijas Jamie y Darling que Dios en su inmenso amor me regalo cuando mi vida no tenía sentido, ni razón de ser, a ellas les debo el saber que tengo dos grandes razones por quien vivir y luchar.

A mis hermanos por estar a mi lado apoyándome siempre.

A mis maestros Médicos de Base que me transmitieron sus conocimientos y experiencias. A ellos les debo mi formación.

AGRADECIMIENTO

Agradezco a Dios y a todas las personas que me han dado su apoyo.

De manera especial al Dr. Edmundo Guerrero por aceptar esta tesis y realizarlo bajo su dirección. Por su apoyo y confianza en mi trabajo y su capacidad para guiar mis ideas, ha sido un aporte invaluable, no solamente en el desarrollo de esta tesis, sino también en mi formación.

A mis padres que siempre han estado a mi lado y a ellos les debo lo que soy ahora.

A mi familia, ustedes son el pilar de mi vida y a quienes les debo todo. Les agradezco por apoyarme en cada momento y porque me dieron la oportunidad de desarrollarme como profesional.

A mis incondicionales compañeros de Residencia, con ustedes viví una etapa fundamental de mi vida, pasamos juntos, momentos difíciles, alegres, cada uno aportó un granito de arena para que hoy yo pudiera obtener este logro.

OPINION DEL TUTOR.

La presente Tesis: “Tornillo de compresión en Fractura simple de sínfisis mandibular en pacientes atendidos en el Servicio de Cirugía Maxilo Facial Hospital "Dr. Roberto Calderón Gutiérrez Octubre a Diciembre del 2015" realizada por la Dra. Darling de los Angeles Armas Lacayo para optar al título de especialista en Cirugía Oral y Maxilofacial es para mí una buena opción de tratamiento ya que proporcionar la estabilidad necesaria para la inmovilización de los fragmentos y favorece la consolidación primaria con un menor tiempo de cirugía y una técnica más sencilla por lo que resulta en menor tiempo de incapacidad para el paciente, menor trauma a los tejidos blandos de la cavidad oral.

En mi opinión dicha tesis sienta un precedente para futuros estudios y optimizar el procedimiento en la práctica quirúrgica cotidiana para este tipo de fracturas.

Dr. Edmundo Guerrero

Cirujano Oral y Maxilofacial.

RESUMEN

Se realizó un estudio descriptivo de series de casos de 6 pacientes con Diagnóstico de Fractura simple de sínfisis mandibular a quienes se les colocó un tornillo de compresión; las edades estuvieron comprendidas entre los 18 a 38 años con una media y una mediana de 27 años. Siendo todos jóvenes masculinos, algunos estudiantes, comerciantes y trabajadores de un taller de mecánica, en su mayoría eran procedentes de la capital (Managua) Se formuló un instrumento de trabajo, para la recolección de la información, basado en los datos recogidos en el expediente. En cuanto a las causas del traumatismo, estas fueron: Agresión Física, Accidentes de tránsito y Lesiones deportivas, siendo un 33.3% para cada causa. En cuanto al diagnóstico clínico de los pacientes estudiados el 100% presentó Dolor, Movilidad anormal, Alteración funcional, y Maloclusión. El 83.3% (5) no presentaron parestesia, el 66.7% (4) no presentó Laceración y el 33.3% (2) presentó laceración, el 83.3%(5) presentó edema y equimosis en la encía y el 16.7% no presentó edema y equimosis en la encía. A todos contaron con estudios radiográficos. En cuanto al tiempo quirúrgico para la colocación del tornillo de compresión a través de abordaje intraoral el 83.3% (5) fue en 1 hora. Y el 16.7% (1) en 45 minutos. En cuanto al seguimiento postquirúrgico el 100.0% (6) presentó, Alineación, Oclusión y Cicatrización. El 83.3% (5) presentaron estabilidad y solamente el 16.7% (1) presentó inestabilidad. En cuanto al tiempo de incapacidad post quirúrgica de los pacientes estudiados el 83.3%(5) tuvieron 3 semanas de incapacidad y el 16.7% (1) tuvo 6 semanas de incapacidad. En cuanto a la presencia de complicaciones postquirúrgicas el 83.3% (5) no presentó complicaciones, solo el 16.7%(1) presentó complicación postquirúrgica.

Por lo que se concluyó que la fijación con un tornillo de compresión en fractura simple de sínfisis mandibular es una forma práctica, eficaz y de bajo costo para la reducción de dicha fractura.

“Tornillo de compresión en Fractura simple de sínfisis mandibular en el Servicio de Cirugía Maxilo Facial Hospital Dr. Roberto Calderón Gutiérrez Octubre a Diciembre del 2015.”

Para lo cual recomendamos: Presentar nuestro estudio a las autoridades del Hospital Dr. Roberto Calderón Gutiérrez y del Ministerio de Salud Central. Realizar un estudio de costo beneficio de este método en comparación con los métodos utilizados actualmente. Posterior al estudio costo beneficio utilizar este método como una alternativa de solución para la integración a sus labores cotidianas de los pacientes en poco tiempo.

I. INTRODUCCIÓN

Las fracturas mandibulares han sido desde siempre un problema único para el Cirujano Oral Maxilo-Facial, al ser éstas muy incómodas para el paciente impidiendo el habla, la masticación y la mímica; es por eso que las fracturas necesitaban desde hace mucho tiempo de un tratamiento ideal, rápido y preciso.

Las primeras documentaciones de reparación de fracturas mandibulares aparecieron con Edwin Smith P. en 1650 A.C., posteriormente fue Hipócrates el que introdujo el vendaje del área afectada como una forma de inmovilización, introduciendo así los primeros conceptos de fijación. Después de muchos años, se difundieron nuevas técnicas por los autores del momento, Guglielimo Salecetti en 1492, enunciaba que: “se debe fijar un diente de la mandíbula no lastimada, a otro de la mandíbula lastimada.” Consecutivamente en los años 70 del siglo XX, Champy y Michelet, desarrollaron el método de usar pequeñas placas de titanio flexibles y no compresivas, para soportar la estructura de la mandíbula como un sistema de fijación.¹

La mandíbula es un hueso impar, plano, central y simétrico, en forma de herradura, situado en la parte anterior, posterior e inferior de la cara. Se trata de un hueso expuesto, fuerte, móvil e involucrado en el habla y la alimentación. Por lo que es frecuente que sufra fractura en diferente parte de su anatomía, siendo motivo de numerosas consultas en los hospitales.

¹ http://www.revistasbolivianas.org.bo/pdf/raci/v28/v28_a06.pdf

“Tornillo de compresión en Fractura simple de sínfisis mandibular en el Servicio de Cirugía Maxilo Facial Hospital Dr. Roberto Calderón Gutiérrez Octubre a Diciembre del 2015.”

La fractura de sínfisis se produce generalmente por un golpe directo en la región mentoneana por ser zona de menor resistencia. Dicha fractura da poca sintomatología porque el desequilibrio muscular que se produce es mínimo cuando la fractura es justo en la mitad, y se sigue manteniendo la simetría de la musculatura.

Su etiología viene determinada por impactos en el tercio inferior de la cara siendo los más frecuentes los accidentes de tráfico, agresiones, caídas, accidentes domésticos, armas de fuego, explosiones o la práctica de deportes de alto riesgo. El agente puede ocasionar la fractura por mecanismo directo (produciéndose la fractura en el lugar del traumatismo) o indirecto (muy frecuente la fractura condíleas en fuertes traumatismos sinfisiarios).

El manejo terapéutico de dichas fracturas ha evolucionado de forma dinámica con el paso de los años. Los métodos abarcan desde el bloqueo intermaxilar (BIM) hasta combinaciones de BIM con alambres, tornillos tirafondos (lag screw) y placas de fijación rígida interna. Hoy en día los sistemas de osteosíntesis con placas y miniplacas se han vuelto ampliamente populares, presentan ventajas como evitar el uso de bloqueo intermaxilar, pronta recuperación de la función mandibular, mayor comodidad para el paciente, menores períodos de hospitalización.

Todo esto con el fin de reducir el tiempo de inmovilización para el restablecimiento de la capacidad masticatoria.

II. ANTECEDENTES.

En Canarias de Septiembre a Diciembre 2006 se realizó un estudio de Fracturas mandibulares en donde refieren que la causa fundamental de fracturas mandibulares y en general de los traumatismos faciales, son los accidentes de tráfico (50-60%), siguiendo en orden decreciente de incidencia las: agresiones físicas (20%), los traumatismos accidentales y/o deportivos (15%). El pico de mayor incidencia se da entre los 20 y 35 años de edad, prevaleciendo el sexo varón con excepción de las fracturas alveolodentarias que son más frecuentes en la edad pediátrica. Hasta en un 75% de los casos se asocian lesiones de las partes blandas.²⁾

Las fracturas mandibulares representan el 38% de las fracturas de los huesos faciales en general, pero la más frecuente se presenta en el esqueleto facial. Las principales causas de las fracturas mandibulares son variables en cuanto a su incidencia, muchos autores refieren accidentes en vehículo automotor, asaltos con agresión física, deportes de alto impacto y accidentes laborales como las causas más frecuentes.³

Según Ilkka Kallela, MD, DDS, a Tateyuki Ilzuka, MD, DDS, PhD, b Pekka Laine, DDS, PhD, c and Christian Lindqvist, MD, DDS, PhD, d Helsinki, Finland de HELSINKI UNIVERSITY CENTRAL HOSPITAL en su estudio sobre Lag-screw fixation of mandibular parasymphyseal and angle fractures, se llevó a cabo para evaluar el resultado clínico y radiológico posterior a realización de abordaje

² http://acceda.ulpgc.es/bitstream/10553/6064/1/0514198_00011_0003.pdf

³ <http://www.medigraphic.com/pdfs/cirugiabucal/cb-2012/cb122h.pdf>

“Tornillo de compresión en Fractura simple de sínfisis mandibular en el Servicio de Cirugía Maxilo Facial Hospital Dr. Roberto Calderón Gutiérrez Octubre a Diciembre del 2015.”

transoral y fijación con tornillo de compresión en fracturas de parasínfisis y ángulo mandibular en 23 pacientes: 7 pacientes con fractura de ángulo mandibular y 17 pacientes con fractura parasínfisis. Se realizaron exámenes clínicos y radiológicos durante un período de 3 meses. Todas las fracturas de parasínfisis y cuatro fracturas de ángulo tuvieron una buena unión después de la cirugía. 3 fracturas de ángulo tuvieron que recolocar el tornillo por inestabilidad. En conclusión la fijación con tornillos de compresión en fracturas de parasínfisis es una forma práctica y eficaz de la fijación de dichas fracturas ya que presenta una excelente cicatrización ósea. En las fracturas de ángulo mandibular es probable que sea demasiado sensible a la técnica para permitir su uso extensivo.⁴

Gabriela Mayrink*; Marcelo Breno Meneses Mendes*; Roger William Fernández Moreira*; Ferdinando de Conto* & Renato Sawazaki*. Reportan el caso de una fractura de ángulo mandibular tratada con éxito con la técnica de tornillo de tracción, un enfoque simple para tratar una de las fracturas más comunes relacionadas con la mandíbula, restaurar rápidamente las funciones orales del paciente utilizando un costo bajo y una técnica sencilla.⁵

Paul S. Tiwana, DDS, MD, MS,* George M. Kushner, DMD, MD,† and Brian Alpert, DDS‡ realizaron un estudio que analiza las complicaciones intra y postoperatorias de la fijación de las fracturas mandibulares en sector anterior con tornillos de compresión en 102 pacientes de los cuales en un paciente hubo rechazo por mala selección del paciente debido al tipo de fractura; 1 falta de unión debido a que necesito injerto óseo; 1 paciente infectado pero con unión; 1 paciente infectado y con retraso en la consolidación; 6 brocas quebradas durante el procedimiento.

⁴ Oral Surg Oral Med Oral Pathol Oral Radiol Endod. 1996 Nov;82(5):510-6

⁵ MAYRINK, G.; MENDES, M. B. M.; MOREIRA, R. W. F.; DE CONTO, F. & SAWAZAKI, R. Técnica con tornillo de tracción para el tratamiento de fractura de ángulo mandibular: reporte de caso. *Int. J. Med. Surg. Sci.*, 1(3):263-267, 2014.

“Tornillo de compresión en Fractura simple de sínfisis mandibular en el Servicio de Cirugía Maxilo Facial Hospital Dr. Roberto Calderón Gutiérrez Octubre a Diciembre del 2015.”

En conclusión la osteosíntesis de fracturas mandibulares en sector anterior es un método relativamente barato y eficaz.

Nicholas Zachariades, DDS, MD, a Michael Mezitis, DDS, b and Ioannis Papademetriou, DDS, b Kifissia, Greece ORAL AND MAXILLOFACIAL CLINIC, K.A.T. GENERAL DISTRICT HOSPITAL OF ATTICA, KIFISSIA realizaron un estudio de uso de tornillo de compresión en el manejo de fracturas mandibulares en 69 pacientes de los cuales 30 fueron tratados con tornillos de compresión de acuerdo al sitio de fractura. En 19 pacientes se utilizó placa de neutralización y en 17 pacientes se colocó tornillo de compresión. el 75 % de los pacientes fueron en edades de 10 y 39 años y el 70% fue por accidente de tránsito. El área más afecta fue la sínfisis. ⁶

En nuestro medio no existe estudios sobre el uso de tornillo de compresión en fractura simple de sínfisis mandibular, siendo esto un procedimiento innovador que tiene como finalidad disminuir el tiempo de incapacidad del paciente para realizar funciones como: articular las palabras y alimentarse correctamente. Por lo que será el primer estudio de serie de casos referentes al tema.

⁶ ORAL SURG ORAL MED ORAL. PARHOt OPAL RADIOI- ENDOO 1996;81:164-7)

III. JUSTIFICACIÓN

Definimos la fractura de mandíbula como la alteración estructural del hueso mandibular tras un traumatismo facial de diversa etiología.⁷

El tratamiento de las fracturas mandibulares ha cambiado durante las últimas décadas. Las técnicas de fijación maxilo-mandibular con alambre y bandas de Erich usada de forma tradicional en nuestro medio ocasionan que la recuperación del paciente sea más tardada, más traumática para los tejidos blandos de la cavidad oral y que las funciones como: articular las palabras y la masticación, sea difícil de realizar. Por lo que la fijación con tornillo de compresión reduce drásticamente el tiempo de bloqueo intermaxilar y disminuye considerablemente las lesiones a los tejidos blandos en la cavidad oral, así como permite la recuperación rápida y una mejor higiene oral durante el bloqueo intermaxilar.

En este estudio de serie de casos se pretende aportar las bases para el uso de tornillo de compresión como una alternativa rápida, segura y eficaz para la reducción de fractura simple de sínfisis mandibular de tal manera que el paciente tenga una recuperación más rápida y menos traumática.

⁷ <http://www.secom.org/web/wp-content/uploads/2014/01/cap12.pdf>

IV. PLANTEAMIENTO DEL PROBLEMA

¿Cuál sería la utilidad del Tornillo de compresión en Fractura simple de sínfisis mandibular en pacientes atendidos en el Servicio de Cirugía Máxilo Facial. Hospital "Dr. Roberto Calderón Gutiérrez". Managua. Nicaragua. Octubre a Diciembre del 2015?

V. OBJETIVOS

5.1. Objetivo General

Determinar la utilidad del Tornillo de compresión en Fractura simple de sínfisis mandibular en el Servicio de Cirugía Maxilo Facial. Hospital "Dr. Roberto Calderón Gutiérrez". Managua. Nicaragua. Octubre a Diciembre del 2015.

5.2. Objetivos específicos

1. Describir las características demográficas del grupo en estudio.
2. Conocer las causas del traumatismo en cada caso.
3. Determinar el Diagnóstico Clínico y Radiográfico.
4. Identificar el tiempo quirúrgico del procedimiento realizado en cada caso.
5. Conocer la evolución post quirúrgica de los pacientes
6. Estimar el tiempo de incapacidad postquirúrgica de los pacientes.

VI. MARCO TEÓRICO

ANATOMIA MANDIBULAR

La mandíbula es un hueso impar y móvil que se encuentra ubicado en la parte inferior de la cara, la cual junto al hueso hioides forma el esqueleto del piso de la cavidad oral. Este hueso se puede dividir en 3 secciones: el cuerpo en su parte media y dos partes laterales llamadas ramas.

Origen: deriva a partir de la osificación membranosa de la región ventral del primer arco faríngeo. Posteriormente su crecimiento se produce mediante núcleos de osificación la región condílea, rama y proceso coronoides

Cuerpo mandibular: El cuerpo tiene forma de herradura, presentando un borde inferior libre, un borde superior alveolar, una cara posterior cóncava y una cara anterior convexa. En la cara anterior, a nivel de la línea media se observa una cresta vertical llamada sincondosis mandibular, que es el rastro de la unión entre las dos piezas que integran la mandíbula. La sínfisis mandibular termina inferiormente en un vértice triangular de base inferior, la protuberancia mentoniana. De esta protuberancia se inicia a cada lado una cresta denominada línea oblicua, continuándose con el ribete lateral del borde anterior de la rama mandibular. Superior a la línea oblicua se ubica el agujero mentoniano, el cual se encuentra a nivel de los premolares y a igual distancia de los bordes mandibulares. Este agujero permite el paso a los nervios y vasos mentonianos.

“Tornillo de compresión en Fractura simple de sínfisis mandibular en el Servicio de Cirugía Maxilo Facial Hospital Dr. Roberto Calderón Gutiérrez Octubre a Diciembre del 2015.”

En la cara lingual, en su porción media y próxima al borde inferior, se logran apreciar cuatro salientes pequeñas, denominadas espinas mentonianas superiores e inferiores.

Las superiores dan inserción a los músculos genioglosos; las inferiores a los músculos genihioideos. De las espinas mentonianas nace una cresta, la línea milohioidea o también conocida como línea oblicua interna.

La línea milohioidea toma una dirección superior y posterior, terminando en la rama mandibular; da inserción al músculo milohioideo. Inferior a la línea milohioidea está ubicado el surco milohioideo, por donde transcurren los vasos y nervios del mismo nombre. La línea milohioidea divide la cara posterior del cuerpo mandibular en dos porciones, superior e inferior. La superior presenta una concavidad marcada sobre todo anteriormente, siendo más alta en esa zona, denominándose fosita sublingual, que se relaciona con la glándula sublingual. La inferior es más alta posterior que anteriormente y está ocupada en su mayoría por una depresión llamada fosita submandibular, la cual está en relación con la glándula submandibular. En el borde superior o borde alveolar del cuerpo de la mandíbula se encuentran los alveolos dentarios, los cuales son excavaciones destinadas a las raíces dentarias. El borde inferior es liso, obtuso y grueso, presentado lateralmente a la línea media una leve depresión de forma ovalada, denominada fosa digástrica. En esta fosa se inserta el vientre anterior del músculo digástrico.

Ramas mandibulares: Las ramas mandibulares presentan una forma rectangular y son alargadas superior y posteriormente. Presenta dos caras y cuatro bordes. En la porción inferior de su cara lateral existen crestas rugosas, donde se insertan las láminas tendinosas del músculo masetero. En la parte inferior de la cara medial también hay crestas rugosas, las cuales dan inserción al músculo pterigoideo medial.

“Tornillo de compresión en Fractura simple de sínfisis mandibular en el Servicio de Cirugía Maxilo Facial Hospital Dr. Roberto Calderón Gutiérrez Octubre a Diciembre del 2015.”

En la parte media de esta cara se encuentra la entrada del conducto mandibular, en el cual penetran los vasos y nervios alveolares inferiores. El orificio del canal mandibular está ubicado en la prolongación del reborde alveolar.

Está limitado anteriormente por una saliente triangular, llamada línula mandibular o espina de Spix, sobre la cual se inserta el ligamento esfenomandibular. En relación a los bordes, el borde anterior se encuentra entre dos crestas, una medial y otra lateral. Su extremo inferior se continúa con la línea milohioidea del cuerpo de la mandíbula.

En su porción superior, la cresta medial asciende sobre la cara medial de la rama mandibular y el proceso coronoides, formando un relieve denominado cresta temporal. Las dos crestas del borde anterior limitan inferiormente un canal en el cual se observa la cresta buccinatriz, que da inserción al músculo buccinador. Además de esta inserción, las dos crestas del borde anterior dan inserción a los fascículos tendinosos del músculo temporal. El borde posterior es grueso y romo, describiendo una curvatura en forma de S alargada. El borde inferior se continúa anteriormente con el borde inferior del cuerpo mandibular, que al unirse forman el ángulo mandibular. El borde superior presenta dos salientes, uno posterior, el proceso condilar, y otro anterior, el proceso coronoides, separados por la incisura mandibular. El proceso condilar es una eminencia oval, la cual sobresale más en su cara medial que en su cara lateral. Las vertientes anteriores y posteriores de la cara superior del proceso condilar se articulan con el hueso temporal. El proceso condilar se une a la rama mandibular por una porción estrecha, el cuello mandibular.

“Tornillo de compresión en Fractura simple de sínfisis mandibular en el Servicio de Cirugía Maxilo Facial Hospital Dr. Roberto Calderón Gutiérrez Octubre a Diciembre del 2015.”

Esta porción está excavada medial y anteriormente por una fosita rugosa en la cual se inserta el músculo pterigoideo lateral. El proceso coronoides presenta una forma triangular. La base se continúa con el hueso mandibular y el vértice posee una superficie roma. Su cara lateral es lisa y su cara medial presenta la cresta temporal. El borde posterior es de forma cóncava y limita anteriormente la escotadura mandibular. El proceso coronoides da inserción al músculo temporal.

La incisura mandibular es ancha, profunda y cóncava superiormente, comunica las regiones maseterina y cigomática. Además da paso a los vasos y nervios maseterinos.

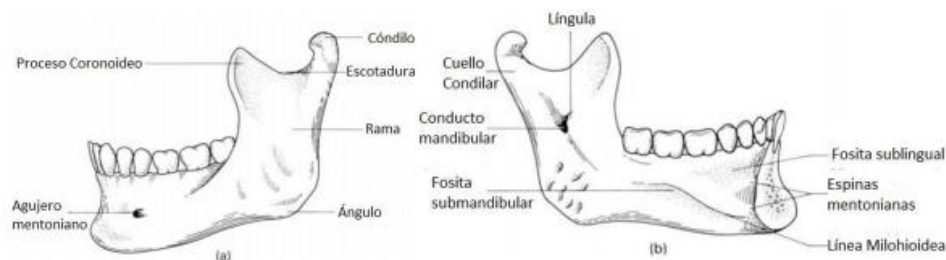


Imagen 1. Anatomía mandibular
(Ellis III, 2005).

Desde el punto de vista mecánico, la cara en general puede considerarse como un órgano masticatorio pero además de esta función cumple un rol fundamental brindando alojamiento a los órganos de los sentidos, por lo que la estructura debe ser lo suficientemente fuerte para poder protegerlos.

“Tornillo de compresión en Fractura simple de sínfisis mandibular en el Servicio de Cirugía Maxilo Facial Hospital Dr. Roberto Calderón Gutiérrez Octubre a Diciembre del 2015.”

El acto masticatorio propiamente tal, genera una serie de fuerzas realizadas por los músculos masticadores, las que se transmiten a través de dientes y elementos óseos que las rodean, fomentando que el hueso desarrolle una estructura con la capacidad necesaria para recibir las fuerzas sin generar ningún riesgo, es más, el hueso necesita de ellas para conservar su estado de salud.

La fisiología general del manejo de las fracturas maxilofaciales no ha variado en los últimos años. Consiste en el diagnóstico, reducción de los segmentos fracturados a su posición anatómica, fijación de los mismos mediante técnicas que permitan inmovilizar los fragmentos hasta que la curación se haya producido y una rehabilitación postoperatoria.

Definición de Trauma: Es una fuerza externa, estrés o acto de violencia física contra un ser humano.⁸

Todas las fracturas mandibulares son el resultado de algún tipo de traumatismo que, en términos quirúrgicos, puede definirse como “una fuerza física causante de lesión”. Es la segunda lesión en frecuencia, después de la fractura de los huesos propios de la nariz refiriéndose a fracturas de huesos del cráneo exclusivamente.⁹

El hueso posee la capacidad de regenerarse tras un traumatismo alcanzando características físicas y biológicas iguales a las previas a la lesión. La reparación ósea se puede diferenciar en directa (primaria) o indirecta (secundaria).

⁸ Et alt 7

⁹ http://www.revistasbolivianas.org.bo/pdf/raci/v28/v28_a06.pdf

Reparación Indirecta: es la que sucede de forma natural y presenta 4 fases

1. Fase de inflamación o inicial: Como consecuencia del traumatismo se produce necrosis en los bordes de la fractura, continuando posteriormente con inflamación y edema. La inflamación desencadena la liberación de múltiples factores vasodilatadores, lo que causa hemorragia y formación de hematoma en el foco de fractura.

Se genera una proliferación de células pluripotenciales del periostio, diferenciándose en fibroblastos, osteoblastos y células con potencial condrogénico. Además se produce una proliferación de capilares que invaden el foco de fractura, alcanzando los fibroblastos, los cuales depositan colágeno en dicho foco. Durante esta fase, baja la tensión del oxígeno y el pH, lo que sumado a los micromovimientos en el foco de fractura, estimularía la formación de cartílago hialino en el seno del hematoma.

2. Fase de formación de callo blando o cartilaginoso: El callo se genera al mismo tiempo en la parte externa e interna de la fractura. En la parte externa del callo existe cierta hipoxemia que induce la proliferación de condroblastos, que se van a convertir en condrocitos. Los condrocitos generaran cartílago hialino y los osteoblastos colágeno, generando una matriz fibrocartilaginosa que conforma el callo blando. En la parte interna hay mayor vascularización y mayor aporte de oxígeno, induciendo una proliferación predominante de osteoblastos y la formación de callo óseo.

“Tornillo de compresión en Fractura simple de sínfisis mandibular en el Servicio de Cirugía Maxilo Facial Hospital Dr. Roberto Calderón Gutiérrez Octubre a Diciembre del 2015.”

3. Fase de formación del callo duro u óseo: El aporte vascular conduce a un aumento de la tensión de oxígeno permitiendo una mayor proliferación de osteoblastos, que van a reemplazar el fibrocartílago por osteoide, el cual al calcificarse forma hueso fibrilar.

4. Fase de remodelación: En esta fase el hueso fibrilar formado en la etapa anterior se convierte en hueso laminar maduro gracias a la actividad osteoblástica y osteoclástica. Hay resorción ósea de las superficies convexas y una neoformación en las superficies cóncavas, permitiendo la corrección de deformidades angulares.

Reparación Directa: Se desarrolla en huesos con gran aporte vascular y movilidad escasa, formándose el callo óseo directamente a través de la proliferación de osteoblastos y depósito directo de hueso fibrilar, sin la necesidad de formarse un callo fibrocartilaginoso previo. Este tipo de reparación se observa en fracturas tratadas con fijación interna rígida, en las cuales se logra la inmovilización del foco de fractura y una reducción anatómica óptima.

Las fracturas de mandíbula se pueden clasificar de acuerdo con múltiples criterios: su localización, la oclusión dentaria, la dirección del trazo fracturario.

La mandíbula, debido a que es un hueso móvil y además prominente, pasa a ser el paragolpes de la cara. Pese al sistema trayectorial ya descrito, presenta zonas débiles en su estructura, como son:

- Angulo mandibular
- Cuello del proceso Condilar
- Agujero mentoniano
- Zonas desdentadas
- Zonas donde se encuentra algún diente incluido

“Tornillo de compresión en Fractura simple de sínfisis mandibular en el Servicio de Cirugía Maxilo Facial Hospital Dr. Roberto Calderón Gutiérrez Octubre a Diciembre del 2015.”

Convirtiéndose en zonas vulnerables para que se produzcan fracturas.

Una fractura mandibular puede producirse por los siguientes mecanismos

Mecanismo directo: por acción directa de energía del agente traumático

Mecanismo indirecto: producido por la deformación excesiva aplicada a la curvatura mandibular. Comúnmente descrito en las fracturas de cóndilo tras un traumatismo en el mentón.

Mecanismo derivado: de la acción muscular, generado por las potentes contracciones musculares de la musculatura masticatoria, las cuales pueden llegar a producir fracturas por arrancamiento.

Aunque en la actualidad no existe una línea uniforme de consenso, podemos clasificar las fracturas de mandíbula de acuerdo a múltiples criterios: I

Dirección del trazo de fractura:

- Localización
- Oclusión dentaria
- Presencia de traumatismos complejos de la piel o las mucosas
- Tipo de fractura.

Las más habituales son según el número de rasgos y zona anatómica comprometida.

Según el rasgo de fractura:

Simple o cerrada: Fractura la cual no se comunica con el medio externo generalmente son lineales

“Tornillo de compresión en Fractura simple de sínfisis mandibular en el Servicio de Cirugía Maxilo Facial Hospital Dr. Roberto Calderón Gutiérrez Octubre a Diciembre del 2015.”

Compuesta o abierta: Existe una comunicación con el foco de fractura, involucrando piel, mucosa o membrana periodontal. Todas las fracturas mandibulares en relación con piezas dentarias se consideran fracturas abiertas.

Conminuta: Fractura en la cual el hueso está astillado o queda fragmentado en múltiples segmentos

En Tallo Verde: Un lado de la cortical del hueso esta fracturada, con ausencia de fractura en la otra cortical.

Patológica: Fractura generada por un daño leve, debido a una enfermedad preexistente en el hueso.

Múltiple: Existe más de un trazo de fractura en el mismo hueso sin comunicación entre sí.

Impactada: Fractura en la cual un fragmento está instruido en otro.

Atrófico: Fractura sobre hueso atrófico, como en mandíbulas edéntulas.

Indirecta: Fractura en un punto distante de la zona de impacto.

Complicada o compleja: Fractura en la cual hay una lesión considerable de tejidos blandos o partes adyacentes. Puede ser simple o compuesta

Según región anatómica:

Sinfisiaria/ Parasinfisiaria: entre ambos orificios mentonianos.

Cuerpo: Desde distal del canino hasta distal del segundo molar inferior.

Ángulo: Fractura entre la cara distal del segundo molar y la unión posterior del músculo masetero, extendiéndose hasta el borde inferior de la mandíbula.

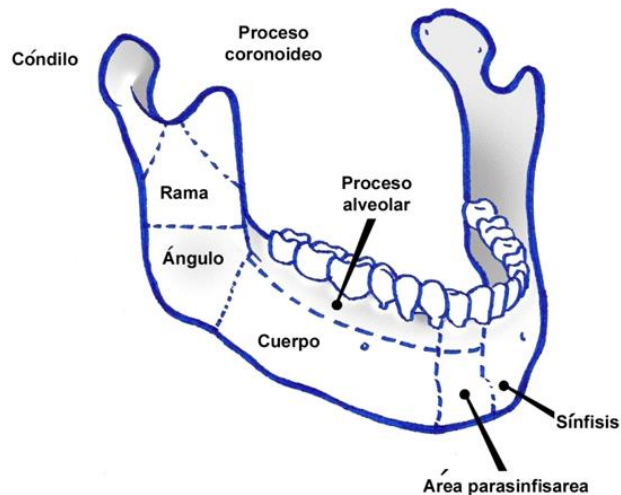
Rama: Limitada por la parte superior del ángulo mandibular hasta dos líneas que forman un ápex en la escotadura sigmoidea.

Proceso condilar: Área del proceso condilar superior a la región de la rama mandibular.

“Tornillo de compresión en Fractura simple de sínfisis mandibular en el Servicio de Cirugía Maxilo Facial Hospital Dr. Roberto Calderón Gutiérrez Octubre a Diciembre del 2015.”

Proceso coronoides: Área del proceso coronoides superior a la rama mandibular.

Proceso alveolar: Fragmento de hueso alveolar pudiendo contener la inserción de algún diente.



Clasificación en función del estado dentario:

Clase I: Dientes a ambos lados de la fractura.

Clase II: Dientes únicamente a un lado de la fractura.

Clase III: Edéntula a ambos lados.¹⁰

¹⁰ <http://repositorio.uchile.cl/handle/2250/131346>

Clínica de las fracturas mandibulares:

Siempre que hay el antecedente de un traumatismo con la posible excepción de las fracturas patológicas.

La oclusión ofrece indirectamente el mejor índice de una deformidad ósea recientemente adquirida.

La movilidad anormal durante la palpación bimanual es un signo confiable de fractura, por este procedimiento se diferencia la separación de los fragmentos mandibulares y la movilidad dentaria.

El dolor con los movimientos de la mandíbula o a la palpación de la cara a menudo es un síntoma significativo. Cuando están restringidos los movimientos condilares y cuando están dolorosos se debe de sospechar una fractura condilar.

La crepitación con la manipulación o por la función mandibular es patognomónica de fractura.

La discapacidad funcional se manifiesta porque el paciente no puede masticar, por el dolor o por la movilidad anormal.

El trismo es frecuente especialmente en las fracturas de ángulo o de rama ascendente. Este es un espasmo reflejo que pasa a través de los nervios sensoriales de los segmentos óseos interrumpidos.

Laceración de la encía puede verse en la región de la fractura.

Se puede notar anestesia particularmente en la encía y en el labio hasta la línea media.

La equimosis de la encía o de la mucosa en la pared lingual o bucal puede sugerir el sitio de la fractura.

La salivación y halitosis. ¹¹

¹¹ Examen manual kruger Cirugía Bucomaxilofacial Fractura de los maxilares pag.321 cap 19. 5° Edición .

PRINCIPIOS DE LA OSTEOSÍNTESIS.

Los principios de la osteosíntesis se basan en 2 pilares formados por el concepto de “carga soportada” (load bearing) y “carga compartida” (load sharing).

En la “carga soportada”, el objetivo del material de osteosíntesis es soportar todas las fuerzas funcionales, permaneciendo el foco totalmente inmovilizado y permitiendo así la cicatrización mediante osificación primaria. Esta corriente avoca por el uso de sistemas de osteosíntesis muy rígidos, dando lugar a una “fijación rígida”.

En la “carga compartida”: el material de osteosíntesis comparte con los bordes de la fractura la carga mecánica funcional, existiendo una cantidad de fuerza transmitida a través del foco de fractura, dando lugar a la “fijación funcionalmente estable” o “semirrígida”. Esta fijación no es completamente rígida, pero su teoría mantiene que la inmovilización absoluta de los fragmentos óseos y la osificación primaria son innecesarias para la consolidación de la fractura.

Carga soportada: Los sistemas de osteosíntesis están formados por placas gruesas y tornillos largos (bicorticales), con un mínimo de 3 tornillos a cada lado del trazo de fractura. Debido a la disposición del nervio dentario inferior y la presencia de los ápices dentales, estas placas se han de colocar en la basal mandibular para no producir lesiones. Según los estudios biomecánicos mandibulares, existe una línea de compresión situada en el borde inferior mandibular, mientras que el hueso del reborde alveolar tiende a separarse. Por ello, la colocación de una placa en el borde inferior mandibular es biomecánicamente desfavorable, y la osteosíntesis puede ser reforzada colocando una miniplaca sobre la “banda de tensión”.

“Tornillo de compresión en Fractura simple de sínfisis mandibular en el Servicio de Cirugía Maxilo Facial Hospital Dr. Roberto Calderón Gutiérrez Octubre a Diciembre del 2015.”

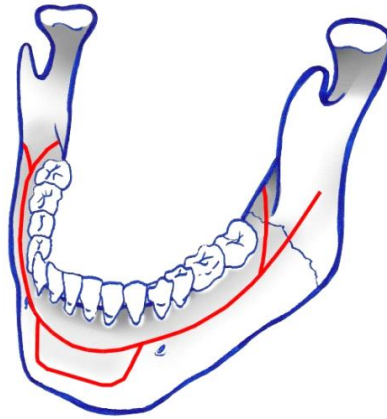
Colocando 2 miniplacas (con tornillos monocorticales en el borde superior y bicorticales en la basal mandibular), también se obtiene una inmovilización rígida del foco de fractura.

Indicaciones de “carga soportada”:

- Fracturas conminutas
- Fracturas patológicas en pacientes oncológicos
- Fracturas en hueso débil o atrófico
- Área de un defecto traumático
- Fracturas abiertas y/o infectadas
- Pseudoartrosis y retraso en la consolidación

Carga compartida:

El perfil de las placas y longitud de los tornillos es menor (monocorticales). Se colocan las placas en función de las fuerzas de distracción y compresión. Por tanto, se colocan las placas en la región de distracción, sin necesidad de colocar placas a nivel de la basilar mandibular, que es una zona de compresión natural.



En 1973, Michelet introdujo la idea del tratamiento de las fracturas mandibulares mediante el uso de miniplacas fijadas con tornillos monocorticales. Champy realizó estudios para validar esta técnica, estableciendo unas “líneas ideales de osteosíntesis” en las cuales se fijan las miniplacas para producir una “fijación estable”. Estas líneas discurren desde el borde externo del triángulo retromolar para seguir la línea oblicua externa hasta el canino. Las miniplacas se pueden localizar a lo largo de la línea oblicua externa como en la cortical bucal superior mandibular. Desde el canino la línea se desdobla formando un rectángulo cuyo borde superior es la continuación de la línea antes mencionada y el borde inferior una paralela a la anterior cerca del borde inferior sinfisario.

Por tanto, en muchos casos de fracturas de ángulo y cuerpo sería suficiente el tratamiento con una miniplaca, mientras que en la sínfisis deben utilizarse dos miniplacas paralelas entre sí.

MODALIDADES DE FIJACIÓN EN FRACTURAS MANDIBULARES

El uso de placas de osteosíntesis en traumatología facial acontece en España a partir de 1985. Una placa de osteosíntesis se puede definir como un dispositivo rígido diseñado para proveer estabilidad a un área inestable cuando se fija a los fragmentos óseos fracturados. Las placas de osteosíntesis deben ser colocadas de tal forma que soporten las fuerzas aplicadas por la función masticatoria a través de la fractura tratada. Actualmente la mayoría son de titanio.

Existen diferentes modalidades de fijación en fracturas mandibulares, todas con el objetivo de conseguir la inmovilización del foco dentro de las que se mencionan:

Miniplacas

Placas de compresión (Dynamic compression plating, DCP)

Sistemas de tipo “locking” o bloqueados

Placas reabsorbibles

Placas de reconstrucción AO:

Fijación o bloqueo intermaxilar (BIM)

Tornillos de Compresión (Lag screws): funciona como una banda de tensión y produce un grado suficiente de compresión interfragmentaria y estabilidad para soportar la carga funcional precoz con una mínima morbilidad, mediante el sistema de contrafuerte que ancla la rosca del tornillo en la cortical distal del foco de fracturario¹². Los beneficios de la compresión son que aumenta las fuerzas de fricción a través de la fractura, acelera el proceso de consolidación y aumenta la resistencia a la fractura en el momento más temprano de la cicatrización ósea.

¹² Osteosíntesis cráneo Maxilofacial Fracturas de Mandíbula (I) pag.41 cap.2. Sergio Martínez Villalobos Castillo.2002. Ediciones Ergon, S.A.

“Tornillo de compresión en Fractura simple de sínfisis mandibular en el Servicio de Cirugía Maxilo Facial Hospital Dr. Roberto Calderón Gutiérrez Octubre a Diciembre del 2015.”

Tras la orientación clínica inicial, se ha de confirmar el diagnóstico mediante radiología:

1. Ortopantomografía: Es la técnica de elección. Es difícil determinar el desplazamiento lingual o bucal de las fracturas de cóndilo y aporta poco detalle de la región de ATM, sínfisis y dentoalveolar.
2. Proyección lateral oblicua que informa de fracturas de rama vertical, ángulo y parte posterior del cuerpo mandibular.
3. Posteroanterior (Caldwell): Desplazamientos laterales de rama vertical, ángulo, cuerpo y sínfisis.
4. Oclusal: Desplazamiento lateral de cuerpo y anteroposterior de sínfisis.
5. Towne: Desplazamiento medial de cóndilo y fracturas de cuello.
6. Periapical: Fracturas de cuerpo no desplazadas.
7. TAC: Limitado a casos de diagnóstico dudoso en la OPG, generalmente para descartar fracturas condíleas. También aporta información tridimensional, por lo que es de utilidad en fracturas múltiples, conminutas o con fragmentos intermedios, así como en fracturas desplazadas.

Tratamiento en función de localización anatómica:

Fracturas sinfisarias y parasinfisarias:

Generalmente mediante abordaje intraoral (extraoral mentoniana en casos muy conminutos).

“Tornillo de compresión en Fractura simple de sínfisis mandibular en el Servicio de Cirugía Maxilo Facial Hospital Dr. Roberto Calderón Gutiérrez Octubre a Diciembre del 2015.”

Opciones de osteosíntesis:

- Lag screws: Dos tornillos de 2.4mm o 1 tornillo y una placa o férula como banda de tensión con tornillos monocorticales.
- 2 miniplacas de 2.0mm de 4 orificios con tornillos monocorticales (líneas de Champy)
- 2 miniplacas tipo locking de 2.0mm de 4 orificios con tornillos monocorticales.
- 1 placa de compresión dinámica y una banda de tensión (placa o férula).
- 1 placa de reconstrucción mandibular de 2.4mm, locking o no, de longitud suficiente para puentear el defecto en fracturas conminutas o con defecto óseo.

- **Tornillo de compresión:** Un único tornillo de compresión funciona como una banda de tensión y produce un grado suficiente de compresión interfragmentaria (permitiendo la osificación primaria) y estabilidad para soportar la carga funcional mandibular precoz con una mínima morbilidad. Ofrece las ventajas de una técnica mínimamente invasiva, un tiempo quirúrgico corto, sin necesidad de modelado de placas y bajo costo. ¹³

¹³ Et alt 11

Técnica quirúrgica para inserción de tornillo de compresión (Lag screw).

La fijación con tornillos de compresión utiliza la estabilización por compresión que recibe el apoyo óseo de la fractura para ayudar a la estabilidad.

El objetivo es la importancia de una oclusión y reducción anatómica correctas para recrear la forma original de la mandíbula antes de fijar la fractura.

Un tornillo se coloca en la parte inferior de la sínfisis para conseguir la compresión interfragmentaria el orificio en la cortical anterior debe permitir el deslizamiento axial del tornillo.

La cortical anterior se perfora con la fresa 2,4 mm luego usando una fresa larga de 1,8mm se sigue perforando a través de la cortical opuesta, al avellanado permite el máximo contacto entre la cabeza del tornillo y el hueso subyacente para optimizar la compresión tan pronto como la cabeza del tornillo toca el hueso apretarlo más dará lugar a la compresión interfragmentaria y se denomina técnica del tornillo de compresión.

Un segundo tornillo se coloca por encima del primer tornillo y paralelo al mismo y desde cualquier dirección a una distancia que no dañe los ápices dentarios.

Ventajas

Estabilidad absoluta usando un mínimo de implantes

Sin necesidad de adaptar una placa

Tener presente:

La precisión es esencial

No puede haber correcciones.

Planificación

Tomar radiografías preoperatorias o TAC

“Tornillo de compresión en Fractura simple de sínfisis mandibular en el Servicio de Cirugía Maxilo Facial Hospital Dr. Roberto Calderón Gutiérrez Octubre a Diciembre del 2015.”

El abordaje quirúrgico intraoral en fracturas sínfisis mandibular

Instrumentos:

1. Fórceps de reducción
2. Fresas de 1,8 y 2,4mm
3. Guía de perforación doble de 2,4 y 1,8mm
4. Avellanador con mango
5. Medidor de profundidad
6. Desatornillador funsiforme con vaina de sujeción

Antes de realizar la reducción se debe de restablecer la oclusion correcta en el cual se puede usar ligaduras de Avy o la fijacion maxilo- mandibular con barras de Erich. Se perfora dos orificios monocorticales a cada lado de la fractura para colocar los fórceps de reducción teniendo cuidado de no lesionar las raíces dentarias, se manipulan las dos hemimandibulas hasta que se consigue la reducción anatómica.

El orificio deslizante 2,4 mm se hace cerca del borde inferior de la mandíbula en la zona de los caninos, colocando la guía de perforación perpendicular al hueso evitando así el deslizamiento de la fresa. Luego se dirige la fresa perpendicular a la línea de fractura, el trayecto de perforación no debe aflorar sobre la cortical lingual de la mandíbula.

A continuación se perfora un orificio roscado la guía de perforación 1.8mm se coloca en el orificio deslizante de 2,4mm, luego usando una fresa larga de 1,8mm se sigue perforando a través de la cortical opuesta, el avellanado se hace a mano teniendo cuidado de no realizarlo muy profundamente para evitar eliminar el apoyo en el hueso cortical. La longitud del tornillo se determina utilizando el medidor de profundidad.

“Tornillo de compresión en Fractura simple de sínfisis mandibular en el Servicio de Cirugía Maxilo Facial Hospital Dr. Roberto Calderón Gutiérrez Octubre a Diciembre del 2015.”

Cuando se usa la técnica de tornillo de compresión se añaden 2 mm más para garantizar que la cortical distal sea totalmente engranada por la rosca del tornillo.

Se debe tener en cuenta que el tornillo de 2,4mm desliza a través del orificio proximal mientras engrana en el fragmento distal, la compresión se consigue a medida que la cabeza del tornillo entra en la parte avellanada del fragmento proximal.

Se requiere un segundo tornillo paralelo y por encima del primer tornillo para impedir la rotación de los fragmentos. Este tornillo se debe de colocar evitando dañar las raíces dentarias y se utiliza el mismo procedimiento.

Se retira el fórceps de reducción y se confirma la reducción adecuada y se completa la fijación. Se retiran los anillos de Avy. Se toma radiografías postoperatorias que muestran el resultado clínico.¹⁴

Técnica Modificada de colocación de un Tornillo de compresión

Paciente en posición supino una vez diagnosticada por clínica e imagenológica la fractura simple de sínfisis mandibular. Se coloca anestesia local Mepivacaina + epinefrina al 2% en ambos nervios mentonianos, luego se coloca un amarre circundental en los dientes involucrados en la fractura. Se coloca anillos de Avy luc entre los premolares superiores e inferiores y se lleva a oclusión, colocando fijación intermaxilar (FIM). Se realiza abordaje intraoral a nivel de fondo de surco vestibular con bisturí #15 incidiendo mucosa vestibular, se desepiotiza y se llega hasta hueso donde se observa trazo de fractura, se expone la fractura, se comprueba que está alineada se realiza muesca que llega hasta hueso medular a nivel de extremo proximal de la fractura con fresa redonda número #8 con motor de baja velocidad .

¹⁴ <http://www.aovideo.ch/published/player.2.aspx?id=21062ssm0198>

“Tornillo de compresión en Fractura simple de sínfisis mandibular en el Servicio de Cirugía Maxilo Facial Hospital Dr. Roberto Calderón Gutiérrez Octubre a Diciembre del 2015.”

Se coloca el tornillo de compresión teniendo cuidado de no tocar los ápices dentarios de los dientes anteroinferiores. Con un atornillador de estrella se introduce el tornillo de compresión en tercio medio la fractura en el extremo proximal y sigue el trayecto de la fractura.

Se lava con solución salina al 0.9 % y se observa que el tornillo se encuentre en posición y función; se procede a realizar sutura continua con vycril 3.0.

Se toma Rx de control post-quirúrgica y se comprueba la correcta reducción de la fractura con el tornillo de compresión. Manejo ambulatorio del paciente siguiendo indicaciones:

Toma de tratamiento antibiótico y analgésico

Higiene oral estricta

Cita de control

Toma de radiografía de control.

Materiales e Instrumentos Usados:

Rx PA de cara pre y post operatorias.

Anestésico local Mepivacaina + lidocaína al 2%

Jeringa carpule

Aguja corta 27g x 30mm

Bisturí # 15

Elevador de periostio

Gazas

Alambre de acero número 26

Succionador

Fresa quirúrgica redonda número #8 de baja velocidad

Atornillador de estrella.

Tornillo de compresión de 2,7 mm x 22mm

Hilos de Sutura vycril 3.0

Porta bisturí

Tijera

Pinza de disección

Entorchadores de alambre

Tijera para alambre

(Ver anexos)

COMPLICACIONES

Las complicaciones que pueden surgir de los traumatismos y la osteosíntesis son:

- 1) Infección
- 2) Maloclusión / Malunión
- 3) Retraso en la consolidación / Pseudoartrosis
- 4) Alteraciones sensitivas del nervio dentario inferior
- 5) Exposición del material de osteosíntesis
- 6) Aflojamiento / Rotura del material de osteosíntesis

1) Infección:

Es la complicación más frecuente que aparece en el tratamiento de las fracturas mandibulares, con una incidencia de hasta el 33%.

La presencia de piezas dentales cariadas o con patología periodontal aumenta el riesgo de desarrollar una infección posterior.

La inmovilización inadecuada de la fractura, el abuso de alcohol y el desplazamiento severo de la fractura, también pueden aumentar el riesgo de infección.

Aunque se esperaría que la reducción abierta tuviera una tasa mayor de infecciones que la reducción cerrada, no se ha demostrado esta relación. En cambio, ciertos estudios sí han demostrado que el abordaje transoral hasta el borde inferior de la mandíbula está asociado a un mayor número de complicaciones, independientemente del tipo de fijación.

En función del tipo de osteosíntesis, se ha visto que existe mayor número de infecciones en las fracturas tratadas mediante placas de compresión, tornillos bicorticales, uso de dos miniplacas y cuando las miniplacas se colocaban en el borde superior mandibular y en el inferior.

El uso de antibióticos postoperatorios no se ha demostrado que reduzca el número de infecciones, aunque se recomienda su uso en fracturas abiertas lo antes posible, por lo menos hasta la intervención, para prevenir la infección en lo posible.

2) Maloclusión / Malunión:

La maloclusión y la malunión suelen estar relacionados. La tasa de maloclusiones post-operatorias varía del 0-7,5%. Puede ser debido a una reducción inadecuada de la mandíbula, con un alineamiento inadecuado concomitante de los dientes mandibulares, o por una subluxación dental que condicione alteraciones de la oclusión.

3) Retraso en la consolidación / Pseudoartrosis:

El retraso en la consolidación ocurre cuando en una fractura adecuadamente reducida e inmovilizada después de haber transcurrido el tiempo suficiente para consolidar, aun se observa la línea de fractura en las pruebas radiográficas. No hay dolor ni movimientos anormales en el foco de fractura.

La ausencia de consolidación o pseudoartrosis se define como la movilidad de los fragmentos en todas las direcciones del espacio después de un intervalo de tiempo tras el que las fracturas similares en condiciones comparables ya se han estabilizado (se suele establecer en 2 a 3 meses según autores). Habitualmente se acompaña de dolor e inestabilidad de la fractura.

Los factores que pueden conducir a una ausencia de consolidación son una reducción inadecuada, una fijación inadecuada con movilidad excesiva de los fragmentos de fractura, infección, mala vascularización y factores sistémicos como déficit de vitaminas, anemia, consumo crónico de esteroides, edad avanzada, o la diabetes.

Se ha observado un aumento en este tipo de complicación en las fracturas tratadas con tornillos bicorticales, aunque no se han evidenciado diferencias en los grupos tratados con placas de compresión o no compresión.

El tratamiento en caso de Pseudoartrosis consiste en la reintervención con legrado para retirar el tejido fibrocartilaginoso que se interpone en el foco de fractura, colocación de injerto óseo si es necesario y fijación con placas de reconstrucción.

4) Alteraciones sensitivas del nervio dentario inferior:

Las parestesias pueden ser descritas como un “entumecimiento” u “hormigueo” a nivel del labio inferior y el mentón, o puede producir sensación de dolor sin estímulo aparente (disestesia).

Suele estar asociado con fracturas desplazadas y generalmente la función sensorial mejora con el tiempo y a lo largo de los meses recupera su función normal. En casos de fracturas muy desplazadas, defecto de partes blandas o heridas por arma de fuego, se puede producir laceraciones o pérdida de sustancia nerviosa, dando lugar a un déficit permanente.

También existe riesgo de lesión del nervio por manipulación durante la reducción abierta y la osteosíntesis, pero generalmente la sensibilidad se recupera en semanas o meses.

El riesgo de lesión nerviosa disminuye con el uso de miniplacas y tornillos monocorticales.

5) Exposición del material de osteosíntesis:

El material de osteosíntesis puede exponerse a nivel intraoral o extraoral bien por dehiscencias de la herida quirúrgica en el postoperatorio (con riesgo aumentado en pacientes fumadores y/o consumidores de alcohol, o pacientes radiados), por infecciones con necesidad de drenaje quirúrgico o formación de un granuloma con eventual exposición del material.

En estos casos una vez haya consolidado la fractura se retira el material de osteosíntesis.

6) Aflojamiento / Rotura del material de osteosíntesis:

Debido a una selección inadecuada o mala aplicación del material de osteosíntesis. En casos de no consolidación de ha de retirar y realizar nueva reducción abierta con el material adecuado. En caso de foco consolidado si da clínica se puede retirar el material de osteosíntesis.¹⁵

¹⁵ Et alt 11

VII. MATERIAL Y MÉTODO

❖ ÁREA DE ESTUDIO

El estudio se realizó en el servicio de Cirugía Oral y Maxilofacial del Hospital Escuela “Dr. Roberto Calderón Gutiérrez” en Managua, Nicaragua.

❖ TIPO DE ESTUDIO

Descriptivo de Serie de casos.

❖ UNIVERSO Y MUESTRA

El universo estuvo constituido por 6 pacientes con diagnóstico de fractura simple sínfisis mandibular a quienes se le colocó un tornillo de compresión.

❖ Unidad de Análisis

Pacientes intervenidos con los criterios definidos en el periodo definido.

❖ CRITERIOS DE INCLUSIÓN

Pacientes con fractura simple de sínfisis mandibular.

Edentulos parciales.

Tiempo transcurrido hasta el tratamiento menor de 7 días

No realización de otro método de reducción de fractura.

Sin presencia de infección.

No presencia de patologías de interferencia en la realización de la intervención.

Pacientes colaboradores.

❖ **CRITERIOS DE EXCLUSIÓN**

Fracturas mandibulares asociadas

Edentulos total.

Tiempo transcurrido hasta el tratamiento mayor de 7 días

Otro tipo de osteosíntesis

Foco infectado

Patología de base que interfiera con cicatrización (ej: VIH, DM, QT, RT, osteoporosis, inmunosupresión, déficit nutricional, drogas)

No cumplimiento terapéutico (antibiótico, higiene oral)

❖ **PROCEDIMIENTO.**

Se captó al paciente el cual a través de la anamnesis, examen físico y con el estudio imagenológico se determinó la presencia de fractura simple de sínfisis mandibular, por lo que se procedió a explicar tratamiento de reducción de fractura con el uso de tornillo de compresión y la colocación de anillos de Avy luc + fijación intermaxilar por 3 semanas. Luego se realizó evaluación postquirúrgica y se determinaron la existencia de complicaciones.

El procedimiento estadístico consistió en la presentación de cuadros de frecuencia simple (Porcentajes), la descripción cualitativa del caso cobró relevancia pues es un procedimiento innovador que no se había realizado anteriormente, los detalles técnicos y clínicos de los pacientes tratados se ilustraron con imágenes.

❖ **OBTENCION DE LA INFORMACION**

Expediente de los pacientes en donde se usó tornillo de compresión en fractura simple de la sínfisis mandibular intervenida de Octubre a Diciembre de 2015 en el Servicio de Cirugía Maxilo Facial. Estos fueron intervenidos y se llevó control de su evolución clínica de manera periódica.

“Tornillo de compresión en Fractura simple de sínfisis mandibular en el Servicio de Cirugía Maxilo Facial Hospital Dr. Roberto Calderón Gutiérrez Octubre a Diciembre del 2015.”

Estos datos fueron introducidos en una ficha que recogió los datos de los pacientes y fueron introducidos en una base de datos para ser analizados y realizaron tablas y gráficos.

❖ **VARIABLES**

Para el objetivo específico N°1. Describir las características demográficas del grupo en estudio.

- Edad
- Sexo
- Procedencia
- Ocupación

Para el Objetivo Específico N°2. Conocer las causas del traumatismo en cada caso.

- Agresión física
- Lesiones Deportivas
- Accidente de tránsito.
- Accidentes laborales

Para el Objetivo Especifico N°3. Identificar el Diagnóstico Clínico y Radiográfico.

- Dolor
- Movilidad anormal
- Oclusión
- Parestesia
- Alteración funcional o discapacidad
- Laceración
- Edema y equimosis en la encía

“Tornillo de compresión en Fractura simple de sínfisis mandibular en el Servicio de Cirugía Maxilo Facial Hospital Dr. Roberto Calderón Gutiérrez Octubre a Diciembre del 2015.”

- Radiografía

Para el objetivo específico N° 4. Identificar el tiempo quirúrgica del procedimiento realizado en cada caso.

- 2 horas
- 1 hora
- 45 minutos

Para el Objetivo Especifico N°5. Conocer la evolución post quirúrgico de los pacientes.

- Estable
- Alineado
- Oclusión
- Cicatrización

Para el Objetivo Especifico N°6. Estimar el tiempo de incapacidad postquirúrgica de los pacientes.

- 8 semanas
- 6 semanas
- 3 semanas

“Tornillo de compresión en Fractura simple de sínfisis mandibular en el Servicio de Cirugía Maxilo Facial Hospital Dr. Roberto Calderón Gutiérrez Octubre a Diciembre del 2015.”

OPERACIONALIZACION DE VARIABLES

VARIABLE	DEFINICIÓN OPERACIONAL	INDICADOR	VALOR
EDAD	Años cumplidos fecha de nacimiento	Dato registrado en el expediente	15.- 35 años Mayor de 35 años
SEXO	Variable biológica y genética que divide a los seres humanos en Hombre y Mujer.	Dato registrado en el expediente	Masculino Femenino
PROCEDENCIA	Sitio donde vive actualmente	Dato registrado en el expediente	Urbano Rural
OCUPACIÓN	Actividad laboral a la que se dedica la persona	Dato registrado del expediente	Nominal
CAUSA DEL TRAUMATISMO	Son el resultado de una lesión o violencia en el esqueleto facial, siendo el resultado de una acción	Dato registrado en el expediente	Agresión física Lesiones Deportivas Accidente de tránsito. Accidentes

“Tornillo de compresión en Fractura simple de sínfisis mandibular en el Servicio de Cirugía Maxilo Facial Hospital Dr. Roberto Calderón Gutiérrez Octubre a Diciembre del 2015.”

VARIABLE	DEFINICIÓN OPERACIONAL	INDICADOR	VALOR
	mecánica.		laborales
DOLOR	Experiencia sensorial y emocional, desagradable, que pueden experimentar a la movilidad de los fragmentos y a la palpación de la cara a menudo es un síntoma significativo.	Dato registrado en el expediente	SI NO
MOVILIDAD ANORMAL	Con la palpación bimanual, este procedimiento se diferencia la separación de los fragmentos mandibulares	Dato registrado en el expediente	SI NO

“Tornillo de compresión en Fractura simple de sínfisis mandibular en el Servicio de Cirugía Maxilo Facial Hospital Dr. Roberto Calderón Gutiérrez Octubre a Diciembre del 2015.”

VARIABLE	DEFINICIÓN OPERACIONAL	INDICADOR	VALOR
OCLUSION	Se refiere a las relaciones de contacto de los dientes en función y para función	Dato registrado en el expediente	SI NO
PARESTESIA	Sensación anormal de los sentidos o de la sensibilidad general que se traduce en una sensación de hormigueo, adormecimiento cuando está dañado el nervio.	Dato registrado en el expediente	SI NO
ALTERACION FUNCIONAL	Imposibilidad del paciente para masticar debido al dolor o a una movilidad anormal.	Dato registrado en el expediente	SI NO
LACERACION	Herida producida por desgarramiento en puede verse en la	Dato registrado en el expediente	SI NO

“Tornillo de compresión en Fractura simple de sínfisis mandibular en el Servicio de Cirugía Maxilo Facial Hospital Dr. Roberto Calderón Gutiérrez Octubre a Diciembre del 2015.”

VARIABLE	DEFINICIÓN OPERACIONAL	INDICADOR	VALOR
	región de la fractura.		
EDEMA Y EQUIMOSIS EN LA ENCÍA	Aumento de volumen en la encía o mucosa del lado lingual o vestibular puede sugerir el sitio de una fractura	Dato registrado en el expediente	SI NO
RADIOGRAFIA	Examen imagenológico utilizado para examinar los huesos. Se utiliza para detectar fracturas, tumores o afecciones que causan desgaste (degeneración) del hueso.	Dato registrado en el expediente	SI NO
TIEMPO QUIRURGICO	Es el tiempo en minutos transcurrido para la realización de	Dato registrado en el expediente	2 hora 1 hora 45 minutos

“Tornillo de compresión en Fractura simple de sínfisis mandibular en el Servicio de Cirugía Maxilo Facial Hospital Dr. Roberto Calderón Gutiérrez Octubre a Diciembre del 2015.”

VARIABLE	DEFINICIÓN OPERACIONAL	INDICADOR	VALOR
	acto quirúrgico de forma ordenada y secuencial		
ESTABILIDAD MANDIBULAR	Capacidad de los maxilares de no desplazarse a la maniobra de pinzas	Dato registrado en el expediente	SI NO
ALINEACION	Se valora a través de la radiografía post quirúrgica una vez realizado la inserción del tornillo de compresión.	Dato registrado en el expediente	SI NO
OCLUSION	Se refiere a las relaciones de contacto de los dientes en función y para función	Dato registrado en el expediente	SI NO
CICATRIZACION	Proceso de reparación ordenado con una secuencia de eventos biológicos	Dato registrado en el expediente	SI NO

“Tornillo de compresión en Fractura simple de sínfisis mandibular en el Servicio de Cirugía Maxilo Facial Hospital Dr. Roberto Calderón Gutiérrez Octubre a Diciembre del 2015.”

VARIABLE	DEFINICIÓN OPERACIONAL	INDICADOR	VALOR
	establecidos, dentro de un tiempo determinado		
TIEMPO DE INCAPACIDAD POSTQUIRURGICA	Tiempo transcurrido en semana donde el paciente no puede articular las palabras, masticar, por presencia de la Fijacion intermaxilar	Dato registrado en el expediente	8 SEMANAS 6 SEMANAS 3 SEMANAS

❖ **ANÁLISIS DE DATOS**

Los datos se procesaron y analizaron, en el sistema EPIINFO2000, el documento escrito se realizó en Microsoft office Word 2013, las tablas y gráficos en Microsoft office Powerpoint 2013 y Microsoft office Excel 2013

❖ **CONSIDERACIONES ETICAS.**

La Ley de Ética Médica señala que todo estudio investigativo en el campo de la Medicina debe atenerse a las disposiciones legales vigentes en el país; por cuanto, este estudio se elabora dentro del Marco de la Ley General de Salud que establece en el Capítulo II, Art. 8, que los usuarios del Sector Salud, gozarán, entre otros, de los siguientes derechos:

a) Confidencialidad y sigilo de toda la información, su expediente y su estancia en instituciones de salud pública o privada, salvo las excepciones legales.

b) Respeto a su persona, dignidad humana e intimidad sin que pueda ser discriminado por razones de: raza, clase social, sexo, moral, económico, ideológico, político o sindical, tipo de enfermedad o padecimiento, o cualquier otra condición, conforme los tratados internacionales que sean suscritos por la República de Nicaragua.

Este trabajo se realizó respetando los Principios Fundamentales de la Ética Natural: Principio de Autonomía, Principio de Justicia y Principio de Beneficencia. Así mismo se respetaron la confidencialidad de la información e identidad de las unidades de análisis.

VIII. DESCRIPCION DE LOS RESULTADOS

Se realizó un estudio descriptivo de serie de casos, sobre el "Tornillo de compresión en Fractura simple de sínfisis mandibular en el Servicio de Cirugía Maxilo Facial. Hospital "Dr. Roberto Calderón Gutiérrez". Managua. Nicaragua. Octubre a Diciembre del 2015.", encontrando los siguientes resultados:

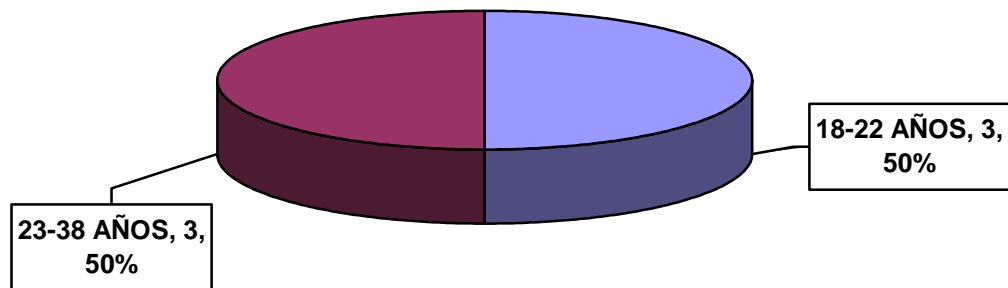
Para el objetivo específico N°1. Describir las características demográficas del grupo en estudio.

Nuestra unidad de análisis estuvo compuesta por 6 personas entre las edades de 18 a 38 años de edad con diagnóstico de Fractura simple de sínfisis mandibular, a quienes se les colocó un tornillo de compresión en Fractura simple de sínfisis mandibular, la media aritmética o promedio de los pacientes fue de 27 años, una mediana de 27.

De los 6 pacientes estudiados, el 50.0% se encontraron entre las edades de 18 a 22 años y el 50.0% entre las edades de 23 a 38 años **(Ver Tabla No 1 y Gráfico No. 1)** El 100% de los pacientes estudiados fueron del sexo masculino. En cuanto a su procedencia el 50.0% (3) eran de Managua, el 16.7% (1) de Granada, el 16.7% era de Masaya y el 16.7% (1) de Río San Juan **(Ver Tabla No. 2 y Gráfico No. 2)**. En cuanto a la ocupación que desempeñan los pacientes en estudio el 33.3% (2) son Comerciantes, el 33.3%(2) son estudiantes, el 16.7% (1) es auxiliar de mecánico y el 16.7% (1) es mecánico automotriz. **(Ver Tabla No. 3 y Gráfico No. 3)**

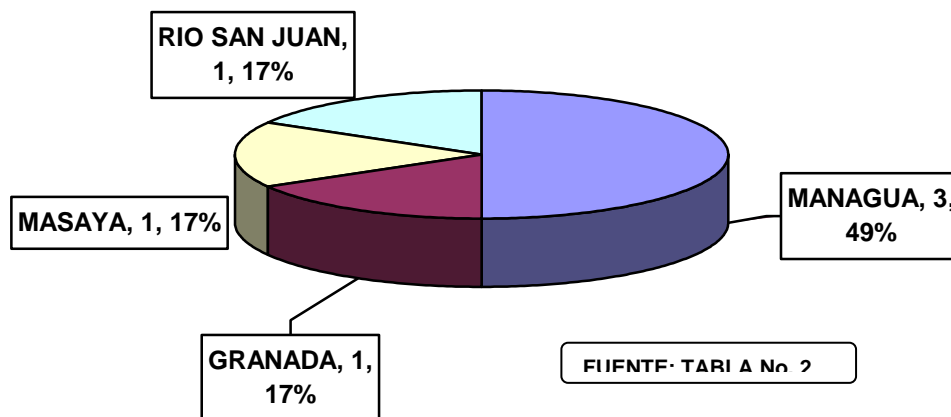
“Tornillo de compresión en Fractura simple de sínfisis mandibular en el Servicio de Cirugía Maxilo Facial Hospital Dr. Roberto Calderón Gutiérrez Octubre a Diciembre del 2015.”

GRAFICO No. 1
“NUMERO Y PORCENTAJE DE PACIENTES CON FRACTURA DE SINFISIS MANDIBULAR POR GRUPOS DE EDAD. HOSPITAL “ROBERTO CALDERON GUTIERREZ”. MANAGUA. NICARAGUA.OCTUBRE-DICIEMBRE 2015”



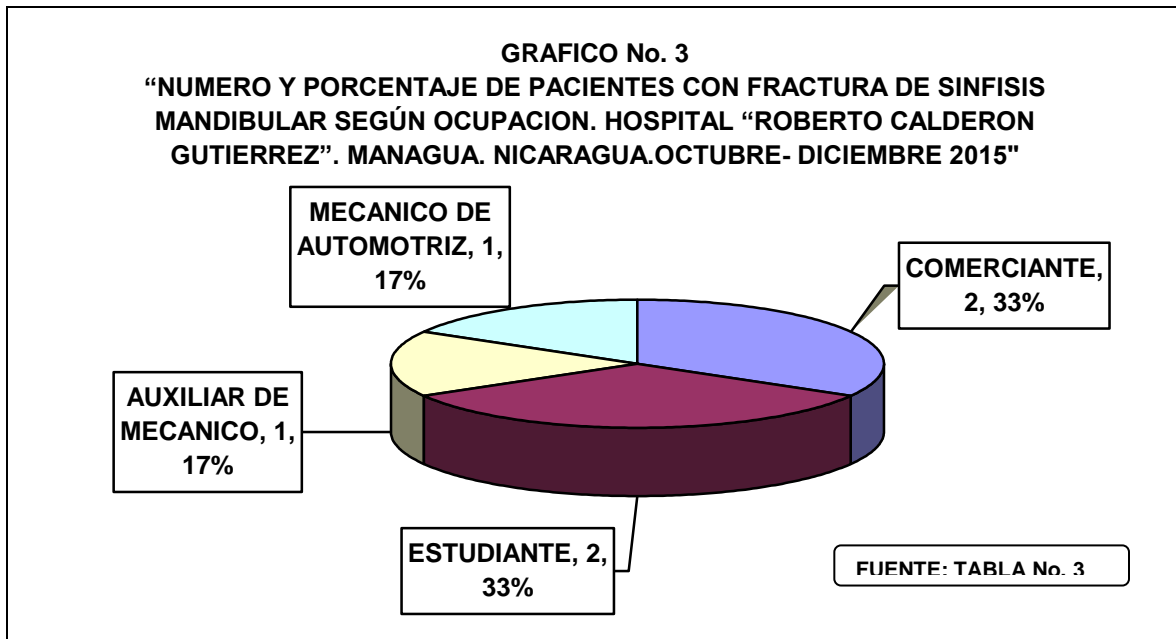
FUENTE: TABLA No. 1

GRAFICO No. 2
“NUMERO Y PORCENTAJE DE PACIENTES CON FRACTURA DE SINFISIS MANDIBULAR SEGÚN PROCEDENCIA. HOSPITAL “ROBERTO CALDERON GUTIERREZ”. MANAGUA. NICARAGUA.OCTUBRE- DICIEMBRE 2015”



FUENTE: TABLA No. 2

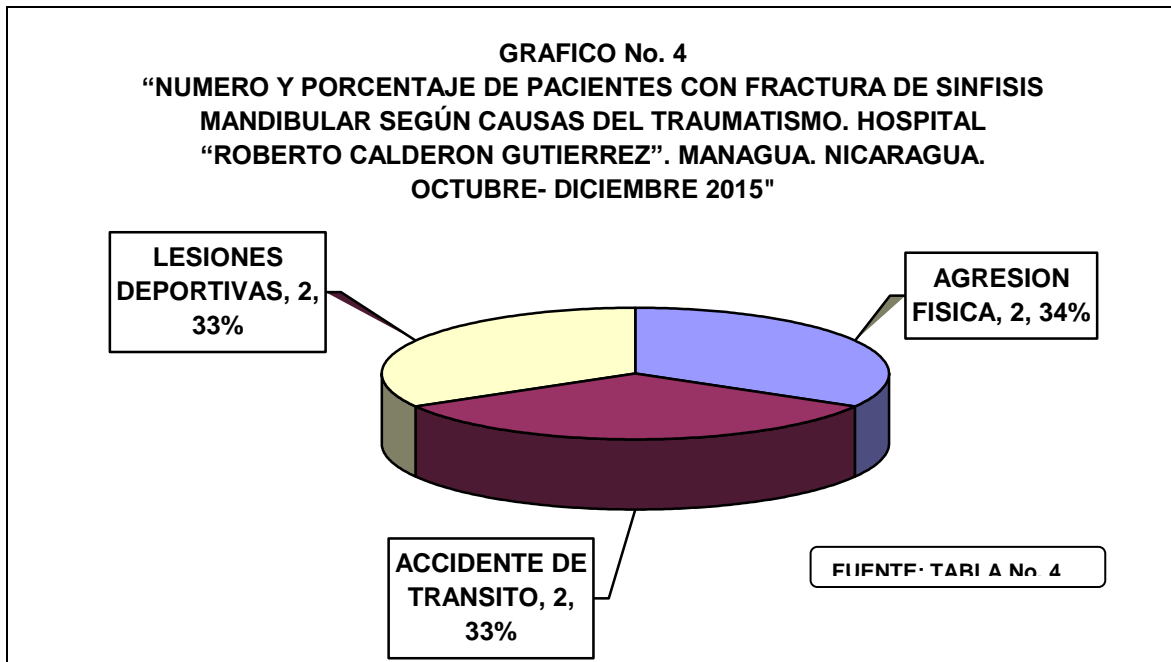
“Tornillo de compresión en Fractura simple de sínfisis mandibular en el Servicio de Cirugía Maxilo Facial Hospital Dr. Roberto Calderón Gutiérrez Octubre a Diciembre del 2015.”



Para el objetivo específico número 2. Conocer las causas del traumatismo en cada caso, encontramos lo siguiente:

En cuanto a las causas del traumatismo, estas fueron: Agresión Física, Accidentes de tránsito y por lesiones deportivas, siendo un 33.3% para cada causa. **(Ver tabla No. 4 y Gráfico No. 4)**

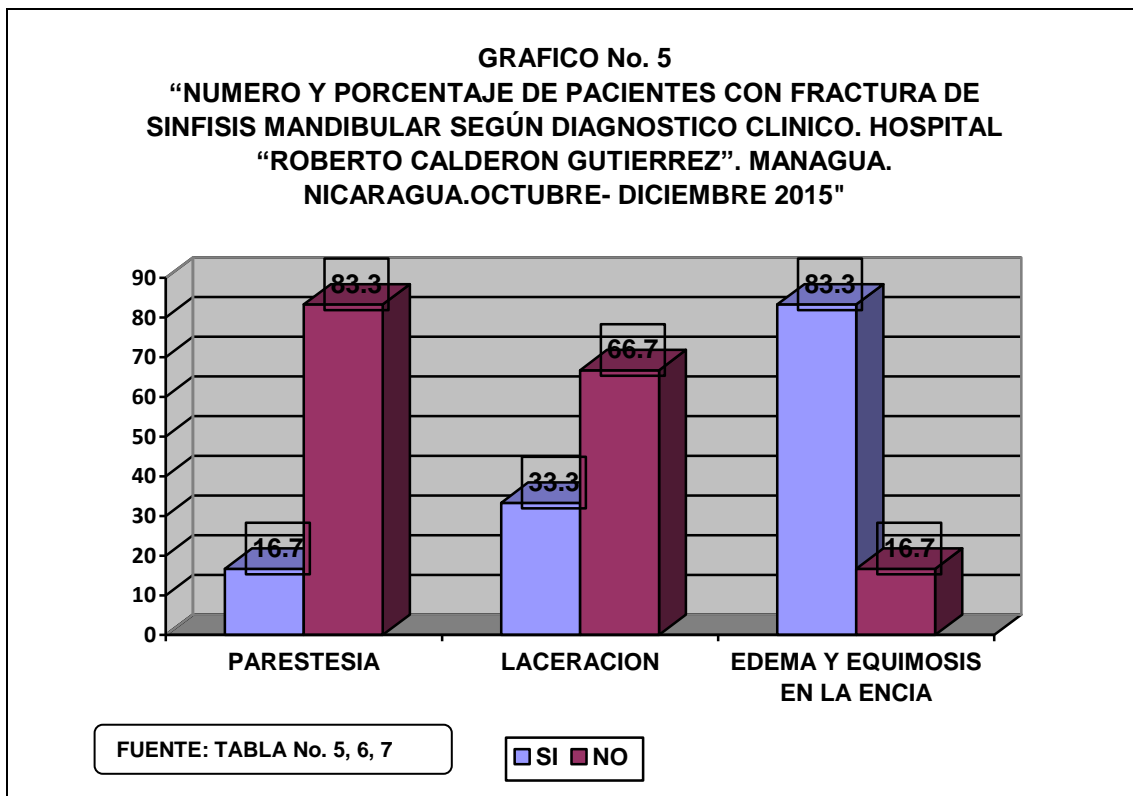
“Tornillo de compresión en Fractura simple de sínfisis mandibular en el Servicio de Cirugía Maxilo Facial Hospital Dr. Roberto Calderón Gutiérrez Octubre a Diciembre del 2015.”



Para el Objetivo Específico número 3. Identificar el Diagnóstico Clínico y Radiográfico.

En cuanto al diagnóstico clínico de los pacientes estudiados el 100% presentó dolor, movilidad anormal, alteración funcional, y maloclusión. El 83.3% (5) no presentaron parestesia. **(Ver Tabla No. 5)**, el 66.7% (4) no presento Laceración y el 33.3% (2) presento laceración **(Ver Tabla NO. 6)**, el 83.3%(5) presento edema y equimosis en la encía y el 16.7% no presento edema y equimosis en la encía. **(Ver Tabla No. 7)**. Al 100% de los pacientes se les tomo radiografías.**(Ver Gráfico No. 5)**

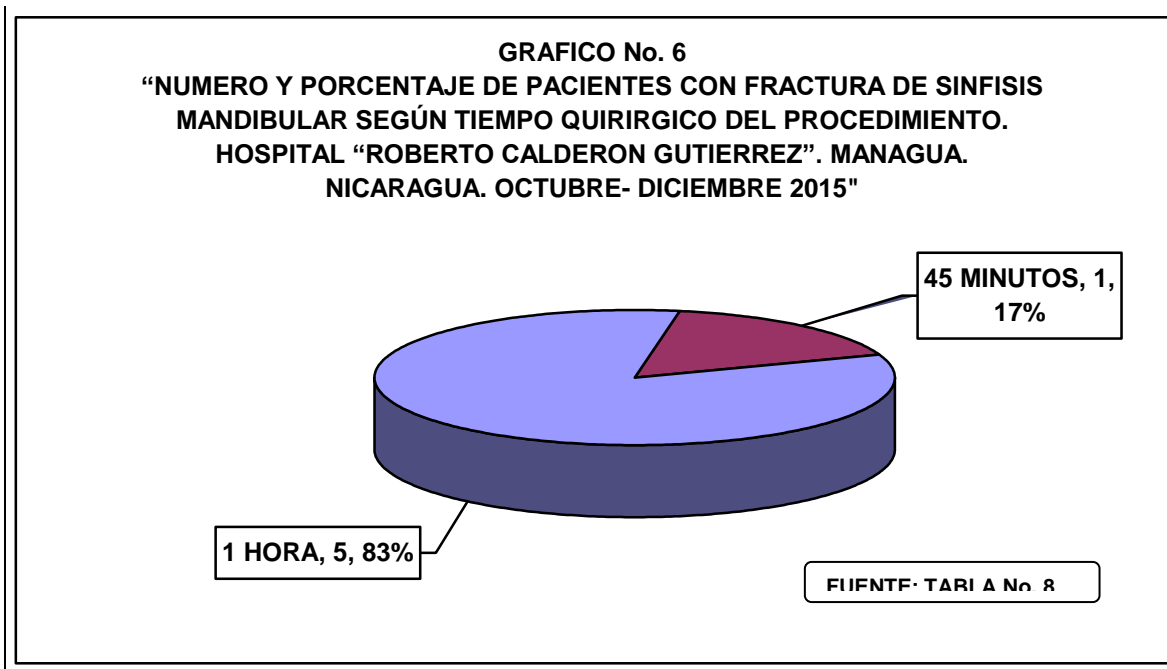
“Tornillo de compresión en Fractura simple de sínfisis mandibular en el Servicio de Cirugía Maxilo Facial Hospital Dr. Roberto Calderón Gutiérrez Octubre a Diciembre del 2015.”



Para el Objetivo Específico número 4. Identificar el tiempo quirúrgico del procedimiento realizado en cada caso.

En cuanto al tiempo quirúrgico de la colocación del tornillo de compresión intraoral el 83.3% (5) se realizó en 1 hora. Y el 16.7% (1) en 45 minutos. **(Ver Tabla No. 8 y Gráfico No. 6)**

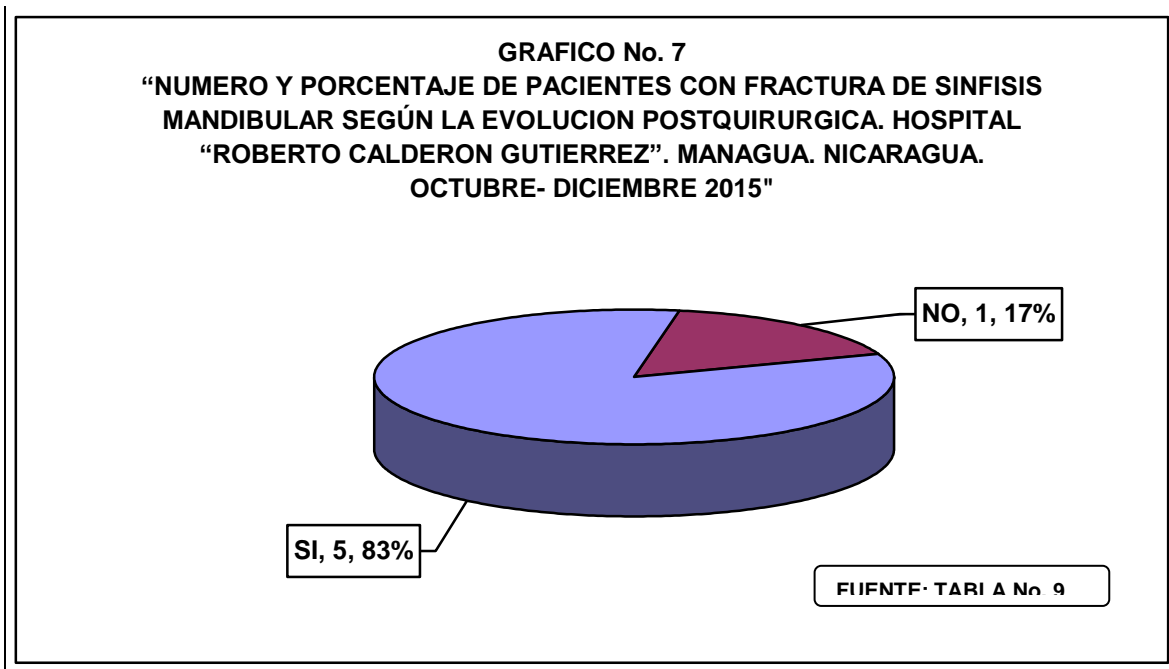
“Tornillo de compresión en Fractura simple de sínfisis mandibular en el Servicio de Cirugía Maxilo Facial Hospital Dr. Roberto Calderón Gutiérrez Octubre a Diciembre del 2015.”



Para el Objetivo Específico número 5. . Conocer la evolución post quirúrgica de los pacientes.

En cuanto a la evaluación postquirúrgico el 100.0% (6) presento, Alineación, Oclusión y Cicatrización. Y en cuanto a la estabilidad, el 83.3% (5) presentaron estabilidad y solamente el 16.7% (1) presento inestabilidad. **(Ver Tabla No.9 y Gráfico No. 7)**

“Tornillo de compresión en Fractura simple de sínfisis mandibular en el Servicio de Cirugía Maxilo Facial Hospital Dr. Roberto Calderón Gutiérrez Octubre a Diciembre del 2015.”

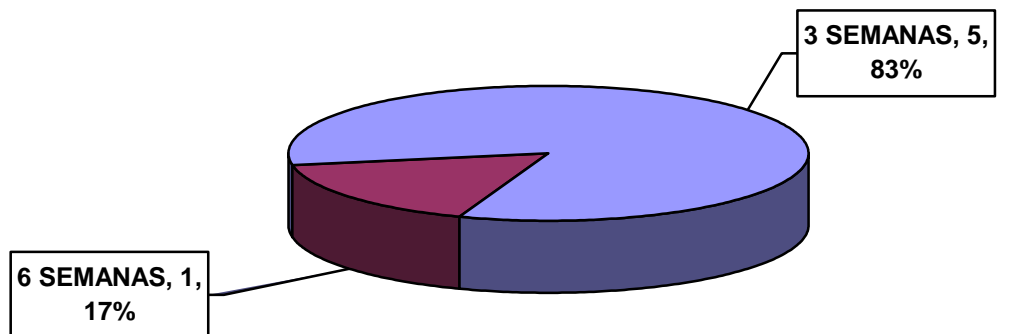


Para el Objetivo Específico número 6 Estimar el tiempo de incapacidad postquirúrgica de los pacientes

En cuanto al tiempo de incapacidad post quirúrgica de los pacientes estudiados el 83.3%(5) tuvieron 3 semanas de incapacidad y el 16.7% (1) tuvo 6 semanas de incapacidad. **(Ver Tabla No.10 y Gráfico No. 8)**

“Tornillo de compresión en Fractura simple de sínfisis mandibular en el Servicio de Cirugía Maxilo Facial Hospital Dr. Roberto Calderón Gutiérrez Octubre a Diciembre del 2015.”

GRAFICO No. 8
“NUMERO Y PORCENTAJE DE PACIENTES CON FRACTURA DE SINFISIS MANDIBULAR SEGÚN TIEMPO DE INCAPACIDAD POSTQUIRURGICA. HOSPITAL “ROBERTO CALDERON GUTIERREZ”. MANAGUA. NICARAGUA. OCTUBRE- DICIEMBRE 2015”



FUENTE: TABLA No. 10

IX. DISCUSION DE LOS RESULTADOS

El presente estudio descriptivo de serie de casos tuvo como objetivo Determinar la utilidad del Tornillo de compresión en Fractura simple de sínfisis mandibular en pacientes atendidos en el Servicio de Cirugía Maxilo Facial. Hospital "Dr. Roberto Calderón Gutiérrez". Managua. Nicaragua. Octubre a Diciembre del 2015.

Dicho estudio se basó en la colocación de un tornillo de compresión diseñado por AO/ASIF para asegurar la fijación rígida en fractura simple de sínfisis mandibular además se colocaron anillos de Avy luc entre los premolares superiores e inferiores de cada lado junto con la colocación de un alambre circundental en los dientes donde estaba el trazo de la fractura para poder conseguir la oclusión y poder mantenerla se realizó la colocación fijación intermaxilar la cual se mantuvo por 3 semanas.

Todo esto se realizó con el objetivo de propiciar un reparo óseo primario, también evitar daño a los tejidos blandos, periodontales (encía, mucosa). Esto permitió que el paciente tuviera un posoperatorio más confortable y una reincorporación más temprana a su vida normal sin limitar notablemente sus actividades fisiológicas y sociales en comparación con las otras técnicas, así mismo permite una mejor higiene oral durante su incapacidad.

“Tornillo de compresión en Fractura simple de sínfisis mandibular en el Servicio de Cirugía Maxilo Facial Hospital Dr. Roberto Calderón Gutiérrez Octubre a Diciembre del 2015.”

Nuestro estudio de serie de casos estuvo compuesto por 6 pacientes con Diagnóstico: Fractura simple de sínfisis mandibular, tomando en consideración que todos eran masculinos, dentro de las edades 18 a 38 años, los que comparados a un estudio realizado en Canarias de Septiembre a Diciembre 2006 el pico de mayor incidencia se dio entre los 20 y 35 años de edad, prevaleciendo el sexo masculino, por lo que podemos decir que los hombres jóvenes son los que conforman la mayor parte de esta población y son lo que se encuentran en mayor actividad física.

En cuanto a las causas de las fractura mandibulares son los accidentes de tránsito, seguidos por las agresiones físicas, los traumatismos accidentales y/o deportivos según refiere este estudio realizado en Canarias de Septiembre a Diciembre 2006, pero en nuestro estudio estas causas variaron un poco, ya que nos referimos solamente a fracturas simple de sínfisis mandibular siendo las agresiones físicas la primera causa de dicha fractura en sínfisis mandibular por un golpe directo a la mandíbula, ya que estas son productos de los robos con intimidación y agresión, seguido por las lesiones deportivas y por último los accidentes de tránsito.

La sintomatología presentada a nivel de sínfisis mandibular, presentaron dolor, movilidad alteración funcional y maloclusión durante la realización de la palpación bimanual, que se realizó como examen de rutina durante la examinación de los pacientes y donde se logró sentir la separación de los fragmentos óseos y la movilidad dentaria, se puede determinar clínicamente la presencia de fractura en la región estudiada.

“Tornillo de compresión en Fractura simple de sínfisis mandibular en el Servicio de Cirugía Maxilo Facial Hospital Dr. Roberto Calderón Gutiérrez Octubre a Diciembre del 2015.”

En este estudio solo un paciente presentó parestesia, esto fue ya que el paciente tuvo un accidente de tránsito, el que involucro lesiones de los tejidos blandos con laceraciones múltiples, estallamiento del globo ocular, no presentando fractura de huesos en el tercio superior y medio, solamente fractura dentoalveolar anterosuperior, concluyendo que las fracturas simple de sínfisis mandibular no presentan parestesia, debido a su localización en el sector anterior ya que no involucran terminaciones nerviosas.

La mayoría presento herida en el trazo de fractura así como edema y equimosis todo esto les impidió poder masticar correctamente y articular las palabras con dificultad lo que fue un determinante para asistir a la consulta en emergencia y realizar el tratamiento que resolviera a la brevedad posible dicho problema.

Se confirmó el diagnóstico clínico con radiografías a todos los pacientes.

El tiempo de intervención quirúrgica para la colocación del tornillo de compresión desde la aplicación de la anestesia local hasta el cierre quirúrgico, fue de aproximadamente 1 hora, concluyendo que dicho procedimiento es rápido y eficaz, no sometiendo al paciente al stress de anestesiar toda la boca y colocar las barras de Erick con alambre, siendo este mas traumático, que requiere de más tiempo e incapacitante, con un postoperatorio más lento; en relación al método utilizado en nuestros pacientes el postoperatorio mediato o seguimiento postquirúrgico

Se obtuvo en corto tiempo alineación, oclusión, cicatrización y estabilidad. Solamente en un paciente no se logró la estabilidad en corto tiempo debido al tipo de trauma que presento y la falta de colaboración del paciente

“Tornillo de compresión en Fractura simple de sínfisis mandibular en el Servicio de Cirugía Maxilo Facial Hospital Dr. Roberto Calderón Gutiérrez Octubre a Diciembre del 2015.”

Según Ilkka Kallela, MD, DDS, a Tateyuki Ilzuka, MD, DDS, PhD, b Pekka Laine, DDS, PhD, c and Christian Lindqvist, MD, DDS, PhD, d Helsinki, Finland de HELSINKI UNIVERSITY CENTRAL HOSPITAL en su estudio sobre Lag-screw fixation of mandibular parasymphyseal and angle fractures, se llevó a cabo para evaluar el resultado clínico y radiológico posterior a realización de abordaje transoral y fijación con tornillo de compresión en fracturas de parasínfisis y ángulo mandibular. Concluyó que la fijación con tornillos de compresión en fracturas de parasínfisis es una forma práctica y eficaz de la fijación de dichas fractura, ya que presenta una excelente cicatrización ósea. Esto sustenta lo encontrado en nuestro estudio.

X. CONCLUSIONES

En cuanto a los datos demográficos de los pacientes con fractura simple de sínfisis mandibular, podemos concluir que la mayoría son jóvenes masculinos procedentes de la capital (Managua) y en su mayoría de ocupación estudiantes, comerciante y trabajadores de un taller de mecánica.

Las causas más importantes fueron las agresiones físicas con puños y las lesiones deportivas.

Al realizar el diagnóstico clínico encontramos: dolor, movilidad anormal y alteración funcional, a todos se les realizó estudio radiológico el cual confirmó el diagnóstico clínico de fractura simple de sínfisis mandibular.

El tiempo quirúrgico fue de una hora aproximadamente; en cuanto al seguimiento postquirúrgico donde se valoró la estabilidad, alineación, oclusión y cicatrización esta fue satisfactoria, teniendo un tiempo de incapacidad de 3 semanas. Y sin complicaciones en su mayoría.

Por lo que se concluye que la fijación con un tornillo de compresión en fractura simple de sínfisis mandibular es una forma práctica y eficaz para la fijación de dicha fractura.

XI. RECOMENDACIÓN

1. Presentar nuestro estudio a las autoridades del Hospital Dr. Roberto Calderón Gutiérrez y del Ministerio de Salud Central.
2. Instar a los residentes a continuar este estudio.
3. Realizar un estudio de costo beneficio de este método en comparación con los métodos utilizados actualmente. Para posteriormente utilizarlo como una alternativa de solución. Y así integrar al paciente sus labores cotidianas en poco tiempo.
4. Realizar un protocolo para manejo de fractura simple de sínfisis mandibular con la utilización de un tornillo de compresión.

XII. REFERENCIAS BIBLIOGRÁFICAS

1. Oral and Maxillofacial Surgery: L.Andersson
2. Luhr HG. Stable osteosynthesis in fractures of the lower jaw. Dtsch Zahnaerztl 1968;23:754
3. Spiessl B. New Concepts in Maxillofacial Bone Surgery. Berlin: Springer-Verlag, 1976
4. Michelet FX. Osteosynthesis with miniaturized screwed plates in maxillofacial surgery. J Maxillofac Surg 1973; 1:79-84
5. Champy M. Mandibular Osteosynthesis by miniature screwed plates via a buccal approach. J Maxillofac Surg 1978; 6;14-21
6. Manual de traumatología facial: J.L Del Castillo Pardo de Vera
7. Oral and Maxillofacial Trauma. Fonseca. Third Edition
8. Dingman RO, Natvig P: Surgery of facial fractures, Philadelphia, 1964, WB Saunders
9. Ellis III E. Management of fractures through the angle of the mandible. Oral
10. Maxillofacial Surg Clin N Am 21 2009: 163-174.
11. Anatomía de Gray, Tomo I
12. Tácio-Pinheiro Bezerra: Do third molars weaken the mandibular angle?. Med
13. Oral Patol Oral Cir Bucal.
14. Hanson, Neate P.: The association of third molars with the mandibular angle, a meta-analysis. J Can Dent Assoc 2004; 70 (1): 39-43.
15. Halmos D.R., Ellis III E.: Mandibular third molars and angle fractures. J Oral
16. Maxillofac Surg 62:1076-1081, 2004.
17. Ellis III E: Management of fractures through the angle of the mandible. Oral Maxillofacial Surg Clin N Am 21 (2009) 163-174.
18. Bell R.B: Is the use of arch bars or interdental wire fixation necessary for

“Tornillo de compresión en Fractura simple de sínfisis mandibular en el Servicio de Cirugía Maxilo Facial Hospital Dr. Roberto Calderón Gutiérrez Octubre a Diciembre del 2015.”

successful outcomes in the open reduction and internal fixation of mandibular angle fractures?- J Oral Maxillofac Surg 66:2116-2122,2008.

19. Choi B.H: Stability testing of a two miniplate fixation technique for mandibular angle structures. An in vitro study. Journal of Cranio Maxillo-Facial Surgery (1995) 23, 122-125.
20. Paza. O.A: Analysis of 115 mandibular angle fractures. J Oral Maxillofac Surg 66:73-76,2008.
21. Ugboko VI: An investigation into the relationship between mandibular third molars and angles fractures in Nigerians. Br J Oral Surg 38:427, 2000.
22. Valentino J, Marentette LJ: Supplemental maxillomandibular fixation with miniplate osteosynthesis. Otolaryngol Head Neck Surg 112:215,1995.
23. Prein J: Rigid fixation of facial fractures: Oral and Maxillofacial Trauma 1991, pp 1206-1240.
24. Schierle H.P.: One or two plate fixation of mandibular angle fractures?. J Cranio-Maxillo-Facial Surg 1997,25,162-168.
25. Singh V: Is a single miniplate at the inferior border adequate in the management of an angle fracture of the mandible?. Otolaryngology Head Neck Surg.
26. Ellis III E: Treatment of mandibular angle fractures using one noncompression miniplate. J Oral Maxillofac Surg 54: 864-871, 1996.
27. Soriano E: Fractures de l'angle mandibulaire: facteurs prédictifs des complications infectieuses. Rev Stomatol. Chir Maxillofac, 2005 : 106,3,146-148.
28. Ellis III E : Outcomes of patients with teeth in the line of mandibular angle fractures treated with stable internal fixation. J Oral Maxillofac Surg 60:863,2002.
29. Spiessl B: Closed fractures, Ch 9. Internal fixation of the mandible,

“Tornillo de compresión en Fractura simple de sínfisis mandibular en el Servicio de Cirugía Maxilo Facial Hospital Dr. Roberto Calderón Gutiérrez Octubre a Diciembre del 2015.”

p199,1989.

30. Barry, C.P: Superior border plating technique in the management of isolated mandibular angle fractures: a retrospective study of 50 consecutive patients. J Oral Maxillofac Surg 65:1544-1549,2007.
31. Iizuka T.: Rigid internal fixation of fractures in the angular region of the mandible: an analysis of factors contributing to different complications. Plast Reconstr Surg 91:265,1993.
32. Fox A: Mandibular angle fractures, two miniplate fixation and complications. Arch Facial Plast Surg 2003;5:464-469.
33. Ellis III E: A prospective study of 3 treatment methods for isolated fractures of the mandibular angle. J Oral Maxillofac Surg 68:2743-2754, 2010.
34. Regev E.: Internal fixation of mandibular angle fractures, a meta-analysis. Plast Reconstr Surg 125:1753,2010.
35. Ellis III E: Treatment of mandibular angle fractures using two noncompression miniplates. J Oral Maxillofac Surg 1994;52:1032-6.
36. Ellis III E: Treatment of mandibular angle fractures using the AO reconstruction plate: J Oral Maxillofac surg 51:250-254,1993.
37. Danda A: Comparison of a single noncompression miniplate versus 2 noncompression miniplates in the treatment of mandibular angle fractures: a prospective, randomized clinical trial. J Oral Maxillofac Surg 68:1565-1567,2010.
38. Levy FE: Monocortical miniplate fixation of mandibular fractures. Arch Otolaryngol Head Neck Surg 117:149,1991.
39. Wald RM: The transoral treatment of mandibular fractures using noncompression miniplates: a prospective study. Ann Plast Surg 20:409, 1988.
40. Valentino J: Intraoral monocortical miniplating of mandible fractures. Arch

“Tornillo de compresión en Fractura simple de sínfisis mandibular en el Servicio de Cirugía Maxilo Facial Hospital Dr. Roberto Calderón Gutiérrez Octubre a Diciembre del 2015.”

Otolaryngol Head Neck Surg 120:605,1994.

41. Seeman R: Complication rates in the operative treatment of mandibular angle fractures: a 10 year retrospective. J Oral Maxillofac Surg 68:647-650,2010.
42. Mehra P: Internal fixation of mandibular angle fractures: a comparison of 2 techniques. J Oral Maxillofac Surg 66:2254-2260, 2008.
43. Gear A: Treatment modalities for mandibular angle fractures. J Oral Maxillofac Surg 63:655-663, 2005.
44. Bayat M: Treatment of mandibular angle fractures using a single bioresorbable miniplate. J Oral Maxillofac Surg 68:1573-1577,2010.
45. Bayram B: Comparison of fixation stability of resorbable versus titanium plate and screws in mandibular angle fractures. J Oral Maxillofac Surg 67:1644-1648, 2009
46. Cox T: Computerized analysis of resorbable polymer plates and screws for the rigid fixation of mandibular angle fractures. J Oral Maxillofac Surg 61:481-487, 2003.
47. Shetty V: Biomechanical validation of the solitary lag screw technique for reducing mandibular angle fractures. J Oral Maxillofac Surg 50:603-607, 1992.
48. Schaaf H: Comparison of miniplate versus las-screw osteosynthesis for fractures of the mandibular angle. Med Oral Pathol Oral Radiol Endod 2011;111:34-40.

“Tornillo de compresión en Fractura simple de sínfisis mandibular en el Servicio de Cirugía Maxilo Facial Hospital Dr. Roberto Calderón Gutiérrez Octubre a Diciembre del 2015.”

XIII. ANEXOS



**UNIVERSIDAD NACIONAL AUTÓNOMA DE NICARAGUA
HOSPITAL ESCUELA "DR. ROBERTO CALDERÓN GUTIÉRREZ"
DEPARTAMENTO DE CIRUGÍA ORAL Y MAXILOFACIAL**

Tornillo de compresión en Fractura simple de sínfisis mandibular en pacientes atendidos en el Servicio de Cirugía Máxilo Facial. Hospital "Dr. Roberto Calderón Gutiérrez". Managua. Nicaragua. Octubre a Diciembre del 2015.

DATOS GENERALES

No. Expediente. _____

Edad _____ **Sexo:** M ____ F ____ **Procedencia** _____

Ocupación _____

Causas de la lesión traumática.

Agresión física: SI ____ NO ____

Accidente de Tránsito: SI ____ NO ____

Lesiones deportivas: SI ____ NO ____

Diagnóstico Clínico y Radiográfico.

Dolor SI ____ NO ____

Movilidad anormal SI ____ NO ____

Oclusión SI ____ NO ____

Parestesia SI ____ NO ____

Alteración funcional SI ____ NO ____

Laceración SI ____ NO ____

“Tornillo de compresión en Fractura simple de sínfisis mandibular en el Servicio de Cirugía Maxilo Facial Hospital Dr. Roberto Calderón Gutiérrez Octubre a Diciembre del 2015.”

Edema y equimosis en la encía. SI ___ NO ___

Radiografía SI ___ NO ___

Tiempo quirúrgico del procedimiento realizado en cada caso.

2 horas SI ___ NO ___

1 hora SI ___ NO ___

45 minutos SI ___ NO ___

Seguimiento post quirúrgico de los pacientes.

Estabilidad SI ___ NO ___

Alineado SI ___ NO ___

Oclusión SI ___ NO ___

Cicatrización SI ___ NO ___

Tiempo de incapacidad postquirúrgico de los pacientes.

8 semanas SI ___ NO ___

6 semanas SI ___ NO ___

3 semanas SI ___ NO ___

Presencia de complicaciones postquirúrgicas.

Complicaciones post quirúrgicas SI ___ NO ___

TABLAS

“Tornillo de compresión en Fractura simple de sínfisis mandibular en el Servicio de Cirugía Maxilo Facial Hospital Dr. Roberto Calderón Gutiérrez Octubre a Diciembre del 2015.”

TABLA No. 1
“NUMERO Y PORCENTAJE DE PACIENTES CON FRACTURA DE SINFISIS MANDIBULAR POR GRUPOS DE EDAD. HOSPITAL “ROBERTO CALDERON GUTIERREZ”. MANAGUA. NICARAGUA.OCTUBRE- DICIEMBRE 2015”

GRUPOS DE EDAD	FRECUENCIA	PORCENTAJE	PORCENTAJE ACUMULADO
18 A 22 AÑOS	3	50.0%	50.0%
23 A 38 AÑOS	3	50.0%	50.0%
Total	6	100.0%	100.0%

FUENTE: BASE DE DATOS

TABLA No. 2
“NUMERO Y PORCENTAJE DE PACIENTES CON FRACTURA DE SINFISIS MANDIBULAR SEGÚN PROCEDENCIA. HOSPITAL “ROBERTO CALDERON GUTIERREZ”. MANAGUA. NICARAGUA.OCTUBRE- DICIEMBRE 2015”

PROCEDENCIA	FRECUENCIA	PORCENTAJE	PORCENTAJE ACUMULADO
MANAGUA	3	50.0%	50.0%
GRANADA	1	16.7%	66.7%
MASAYA	1	16.7%	83.4%
RIO SAN JUAN	1	16.7%	100.0%
Total	6	100.0%	

FUENTE: BASE DE DATOS

“Tornillo de compresión en Fractura simple de sínfisis mandibular en el Servicio de Cirugía Maxilo Facial Hospital Dr. Roberto Calderón Gutiérrez Octubre a Diciembre del 2015.”

TABLA No. 3

“NUMERO Y PORCENTAJE DE PACIENTES CON FRACTURA DE SINFISIS MANDIBULAR SEGÚN OCUPACION. HOSPITAL “ROBERTO CALDERON GUTIERREZ”. MANAGUA. NICARAGUA.OCTUBRE- DICIEMBRE 2015”

OCUPACION	FRECUENCIA	PORCENTAJE	PORCENTAJE ACUMULADO
COMERCIANTE	2	33.3%	33.3%
ESTUDIANTE	2	33.3%	66.6%
AUXILIAR DE MECANICO	1	16.7%	83.3%
MECANICO AUTOMOTRIZ	1	16.7%	100.0%
Total	6	100.0%	

FUENTE: BASE DE DATOS

TABLA No. 4

“NUMERO Y PORCENTAJE DE PACIENTES CON FRACTURA DE SINFISIS MANDIBULAR SEGÚN CAUSAS DEL TRAUMATISMO. HOSPITAL “ROBERTO CALDERON GUTIERREZ”. MANAGUA. NICARAGUA.OCTUBRE- DICIEMBRE 2015”

CAUSAS DEL TRAUMATISMO	FRECUENCIA	PORCENTAJE	PORCENTAJE ACUMULADO
AGRESION FISICA	2	33.3%	33.3%
ACCIDENTE DE TRANSITO	2	33.3%	66.6%
LESIONES DEPORTIVAS	2	33.3%	99.9%
Total	6	99.9%	

FUENTE: BASE DE DATOS

“Tornillo de compresión en Fractura simple de sínfisis mandibular en el Servicio de Cirugía Maxilo Facial Hospital Dr. Roberto Calderón Gutiérrez Octubre a Diciembre del 2015.”

TABLA No. 5

“NUMERO Y PORCENTAJE DE PACIENTES CON FRACTURA DE SINFISIS MANDIBULAR SEGÚN PRESENCIA DE PARESTESIA. HOSPITAL “ROBERTO CALDERON GUTIERREZ”. MANAGUA. NICARAGUA.OCTUBRE- DICIEMBRE 2015”

PARESTESIA	FRECUENCIA	PORCENTAJE	PORCENTAJE ACUMULADO
Yes	1	16.7%	16.7%
No	5	83.3%	100.0%
Total	6	100.0%	100.0%

FUENTE: BASE DE DATOS

TABLA No. 6

“NUMERO Y PORCENTAJE DE PACIENTES CON FRACTURA DE SINFISIS MANDIBULAR SEGÚN PRESENCIA DE LACERACION. HOSPITAL “ROBERTO CALDERON GUTIERREZ”. MANAGUA. NICARAGUA.OCTUBRE- DICIEMBRE 2015”

LACERACION	FRECUENCIA	PORCENTAJE	PORCENTAJE ACUMULADO
Yes	2	33.3%	33.3%
No	4	66.7%	100.0%
Total	6	100.0%	100.0%

FUENTE: BASE DE DATOS

“Tornillo de compresión en Fractura simple de sínfisis mandibular en el Servicio de Cirugía Maxilo Facial Hospital Dr. Roberto Calderón Gutiérrez Octubre a Diciembre del 2015.”

TABLA No. 7

“NUMERO Y PORCENTAJE DE PACIENTES CON FRACTURA DE SINFISIS MANDIBULAR SEGÚN PRESENCIA DE EDEMA Y EQUIMOSIS EN LA ENCIA. HOSPITAL “ROBERTO CALDERON GUTIERREZ”. MANAGUA. NICARAGUA.OCTUBRE- DICIEMBRE 2015”

EDEMA Y EQUIMOSIS EN LA ENCIA	FRECUENCIA	PORCENTAJE	PORCENTAJE ACUMULADO
Yes	5	83.3%	83.3%
No	1	16.7%	100.0%
Total	6	100.0%	100.0%

FUENTE: BASE DE DATOS

TABLA No.8

“NUMERO Y PORCENTAJE DE PACIENTES CON FRACTURA DE SINFISIS MANDIBULAR SEGÚN TIEMPO QUIRURGICO DEL PROCEDIMIENTO. HOSPITAL “ROBERTO CALDERON GUTIERREZ”. MANAGUA. NICARAGUA. OCTUBRE- DICIEMBRE 2015”

TIEMPO QUIRÚRGICO DEL PROCEDIMIENTO	FRECUENCIA	PORCENTAJE	PORCENTAJE ACUMULADO
1 HORA	5	83.3%	83.3%
45 MINUTOS	1	16.7%	100.0%
Total	6	100.0%	100.0%

FUENTE: BASE DE DATOS

“Tornillo de compresión en Fractura simple de sínfisis mandibular en el Servicio de Cirugía Maxilo Facial Hospital Dr. Roberto Calderón Gutiérrez Octubre a Diciembre del 2015.”

TABLA No.9

“NUMERO Y PORCENTAJE DE PACIENTES CON FRACTURA DE SINFISIS MANDIBULAR SEGÚN SEGUIMIENTO POST QUIRURGICO. HOSPITAL “ROBERTO CALDERON GUTIERREZ”. MANAGUA. NICARAGUA.OCTUBRE- DICIEMBRE 2015”

ESTABILIDAD	FRECUENCIA	PORCENTAJE	PORCENTAJE ACUMULADO
Yes	5	83.3%	83.3%
No	1	16.7%	100.0%
Total	6	100.0%	

FUENTE: BASE DE DATOS

TABLA No.10

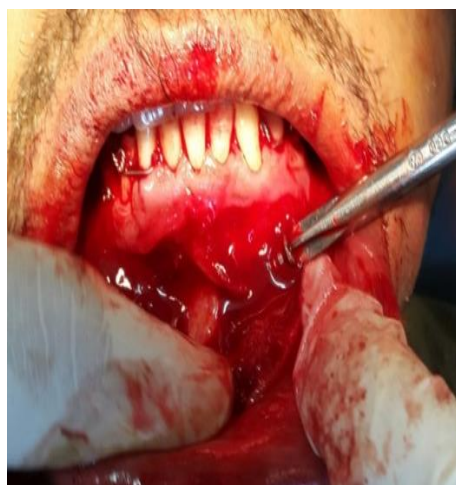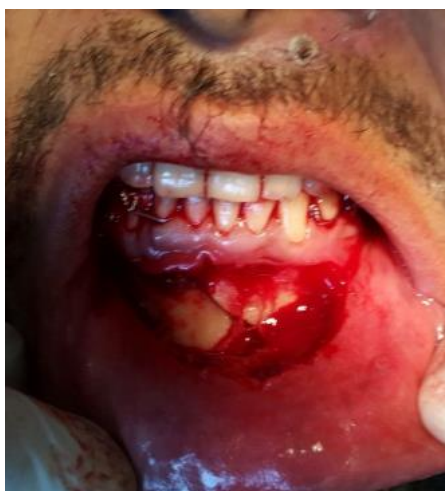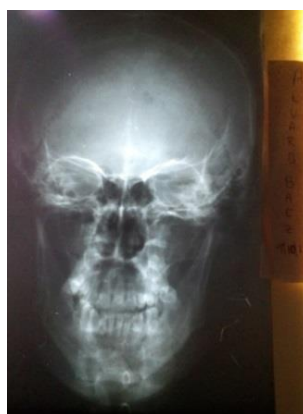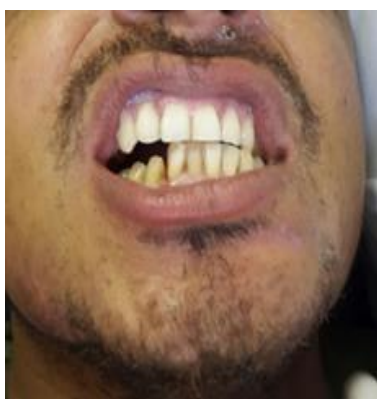“NUMERO Y PORCENTAJE DE PACIENTES CON FRACTURA DE SINFISIS MANDIBULAR SEGÚN TIEMPO DE INCAPACIDAD POST QUIRURGICO. HOSPITAL “ROBERTO CALDERON GUTIERREZ”. MANAGUA. NICARAGUA. OCTUBRE- DICIEMBRE 2015”

TIEMPO DE INCAPACIDAD POSTQUIRURGICA	FRECUENCIA	PORCENTAJE	PORCENTAJE ACUMULADO
3 SEMANAS	5	83.3%	100.0%
6 SEMANAS	1	16.7%	16.7%
Total	6	100.0%	100.0%

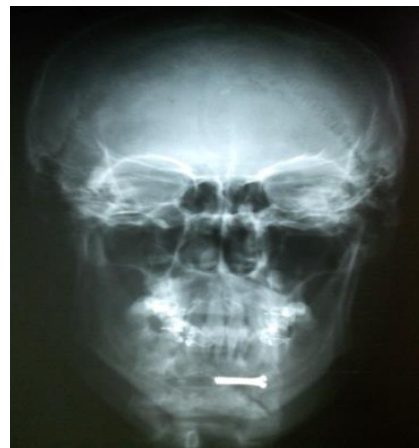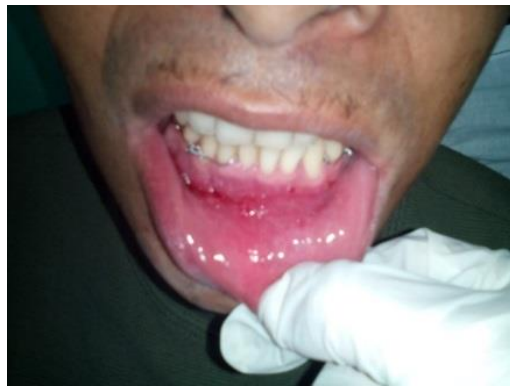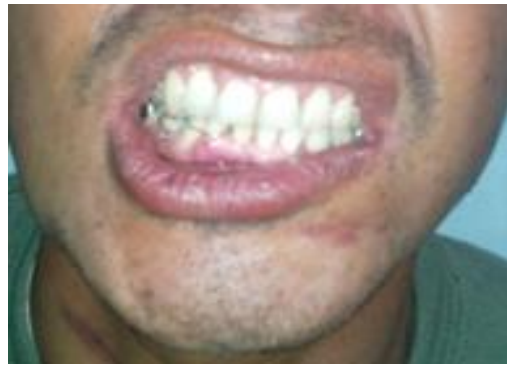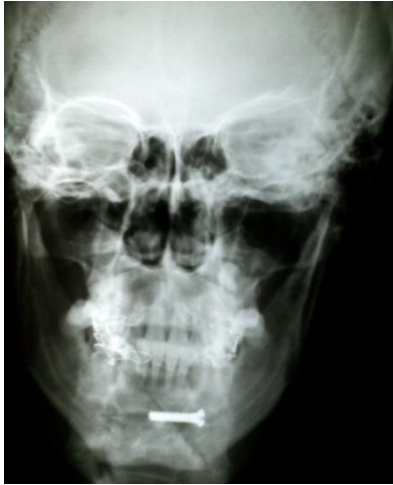FUENTE: BASE DE DATOS

Casos clínicos.

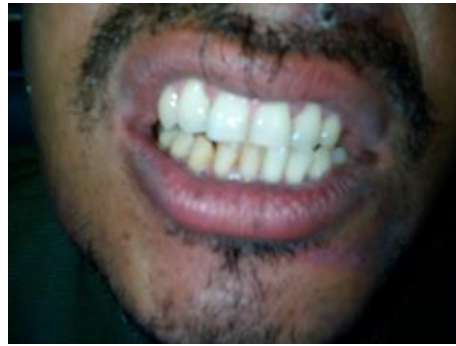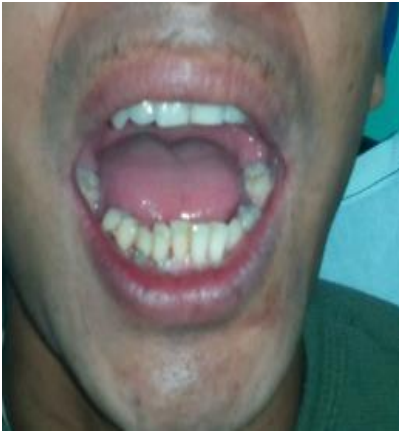Paciente de 32 años de edad, Masculino de ocupación comerciante, procedente de Managua. siendo la causa de la lesión la agresión física.



“Tornillo de compresión en Fractura simple de sínfisis mandibular en el Servicio de Cirugía Maxilo Facial Hospital Dr. Roberto Calderón Gutiérrez Octubre a Diciembre del 2015.”

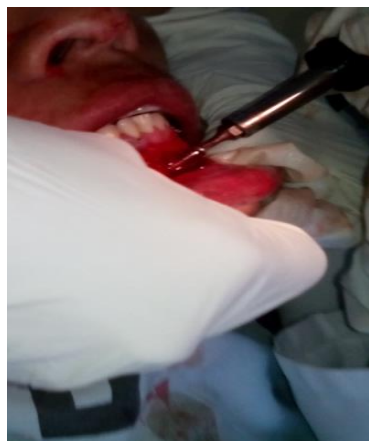
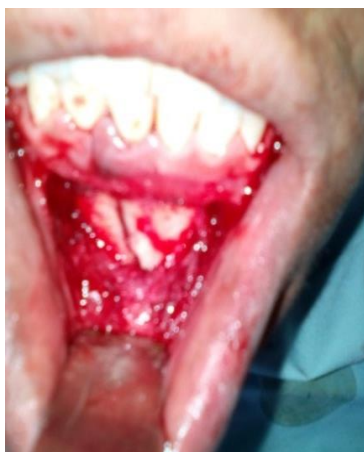
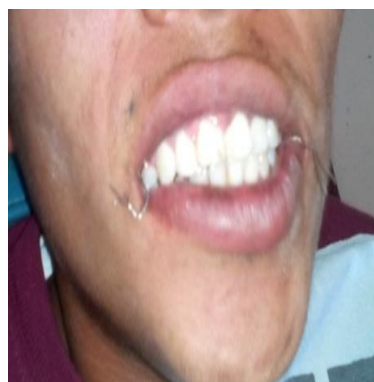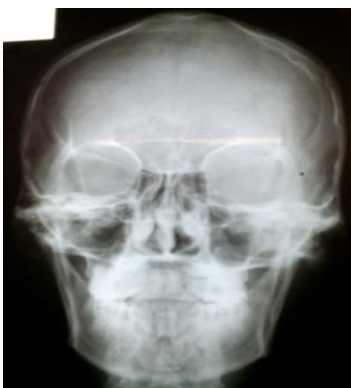“Tornillo de compresión en Fractura simple de sínfisis mandibular en el Servicio de Cirugía Maxilo Facial Hospital Dr. Roberto Calderón Gutiérrez Octubre a Diciembre del 2015.”

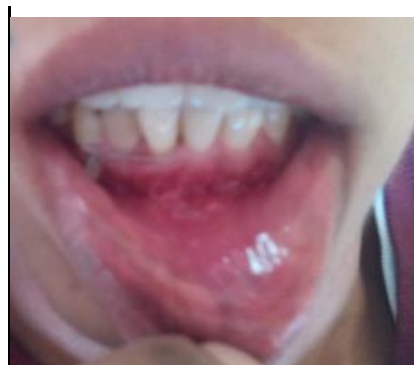
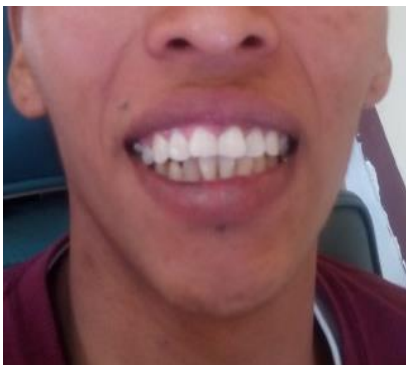
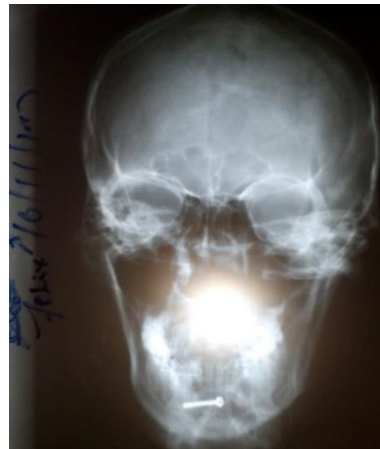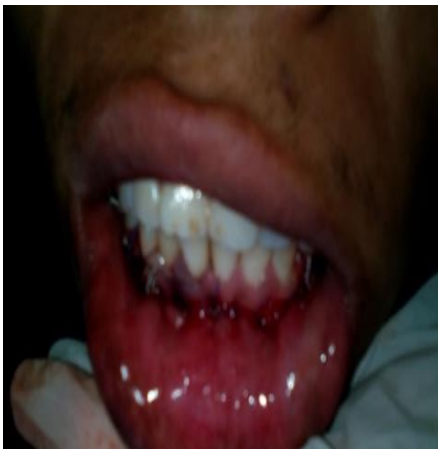“Tornillo de compresión en Fractura simple de sínfisis mandibular en el Servicio de Cirugía Maxilo Facial Hospital Dr. Roberto Calderón Gutiérrez Octubre a Diciembre del 2015.”

Paciente de 22 años de edad, Masculino de ocupación comerciante, procedente de Managua. Siendo la causa de la lesión la agresión física.

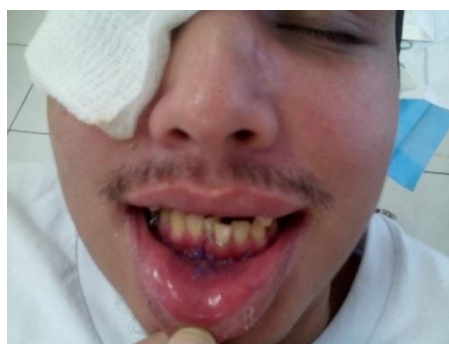
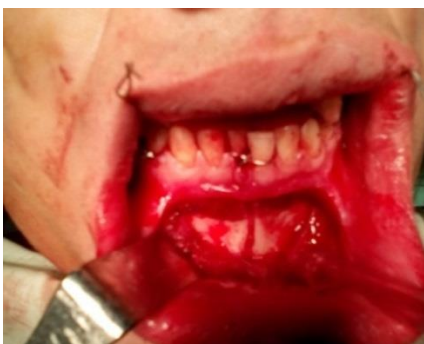
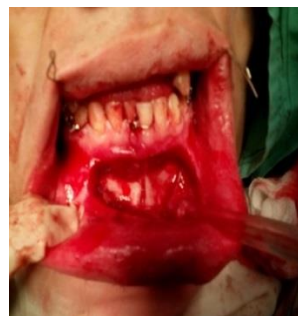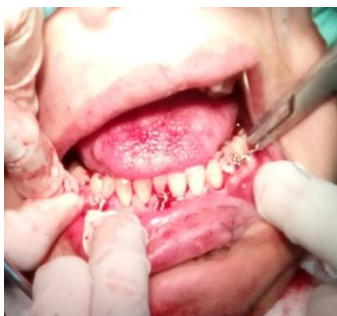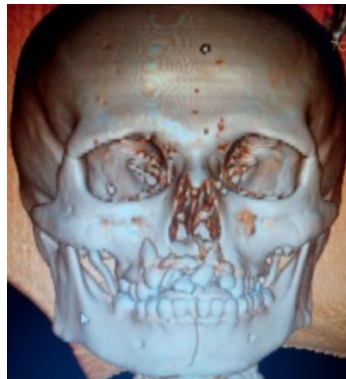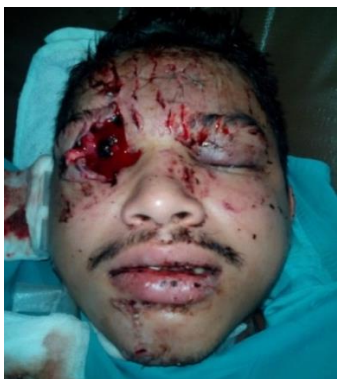“Tornillo de compresión en Fractura simple de sínfisis mandibular en el Servicio de Cirugía Maxilo Facial Hospital Dr. Roberto Calderón Gutiérrez Octubre a Diciembre del 2015.”



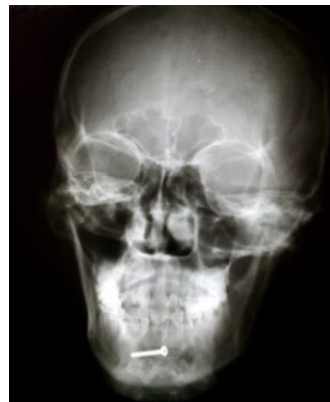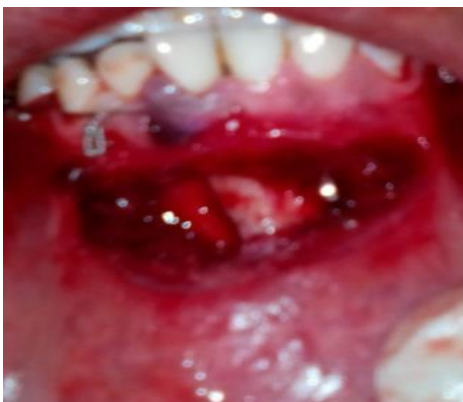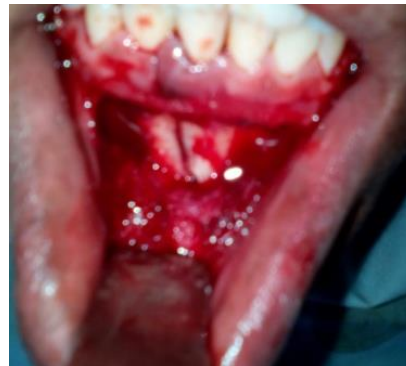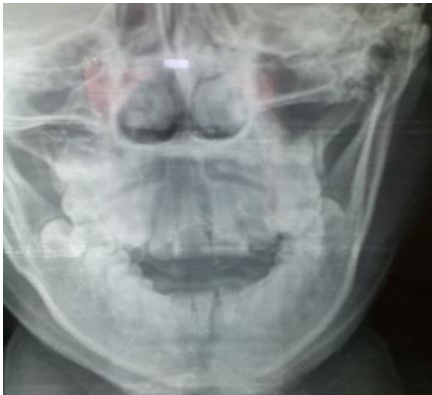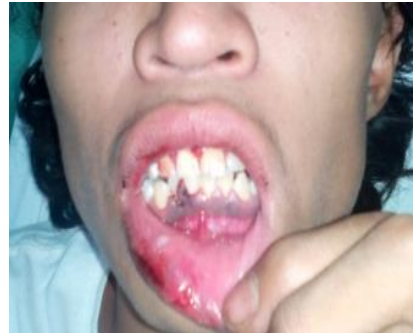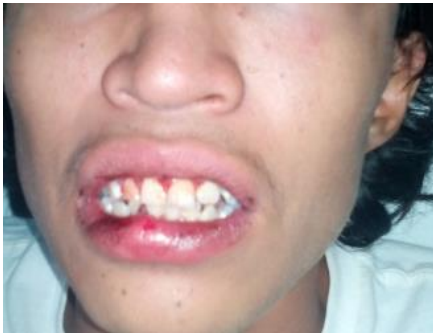“Tornillo de compresión en Fractura simple de sínfisis mandibular en el Servicio de Cirugía Maxilo Facial Hospital Dr. Roberto Calderón Gutiérrez Octubre a Diciembre del 2015.”

Paciente de 20 años de edad, Masculino, estudiante procedente de Rio san Juan Siendo la causa de la lesión accidente de tránsito, el cual provoco: Trauma craneoencefálico leve+ Estallamiento de globo ocular + Herida faciales + fractura dentoalveolar anterosuperior + Fractura simple de Sínfisis Mandibular.



“Tornillo de compresión en Fractura simple de sínfisis mandibular en el Servicio de Cirugía Maxilo Facial Hospital Dr. Roberto Calderón Gutiérrez Octubre a Diciembre del 2015.”

Paciente de 18 años de edad, Masculino de ocupación comerciante, procedente de granada. Siendo la causa de la lesión deportiva.



“Tornillo de compresión en Fractura simple de sínfisis mandibular en el Servicio de Cirugía Maxilo Facial Hospital Dr. Roberto Calderón Gutiérrez Octubre a Diciembre del 2015.”

Paciente Masculino, 33 años Comerciante Procedente de Managua. Siendo la causa Lesión deportiva

